Таблица 1. Содержание холестерина в крови у больных после виброакустического воздействия

№ п/п	Пол	Возраст, в годах	Вес, кг	Холестерин	
				Исходное	Через 2 недели
1	Ж.	52	88	7,2	5,6
2	М.	61	76	5,7	4,6
3	М.	50	87	8,6	4,2
4	М.	25	107	7,8	6,5
5	Ж.	74	78	6,0	5,2
6	М.	57	60	6,0	3,8
7	М.	63	68	6,9	5,3
8	М.	60	52	6,5	3,1
9	М.	40	72	5,4	3,8
10	М.	58	71	6,8	4,7
11	М.	62	96	7,3	5,4

Г. Н. Логинов
(г. Санкт-Петербург, 1-й глазной медицинский университет)

Виброакустическое воздействие в комбинированной гипотензивной терапии открытоугольной глаукомы

Глаукома — это группа заболеваний, при которых развивается прогрессирующее поражение зрительного нерва, его атрофия с последующим распадом зрительных функций вследствие повышения внутриглазного давления. При глаукоме, в первую очередь, изменяется периферическое зрение, т. е. поле зрения.

Как повышается внутриглазное давление? Водянистая влага продуцируется отростками церального тела, затем через зрачок попадает в переднюю камеру, а затем покидает глаз двумя путями: через традикуллярный аппарат или пираструальный путь. Большая часть жидкости покидает глаз, просачиваясь через традикулу, которая имеет слоистое строение, оттуда оттекает в интерстриальный венозный синус, который называется «шлемов канал», и затем по тонким коллекторным канальцам в стриальные вены.

Примерно 10–20% водянистой влаги покидает глаз пираструальным путем. Она свободно протекает между пучками ресничной мышцы, затем попадает в супрохолидальное пространство и оттуда через имисарные каналы попадает в стриальные вены.

Таким образом, уровень внутриглазного давления зависит от скорости продукции влаги между отростками, от сопротивления в путях оттока и от давления в стриальных венах. На эти факторы влияют β-блокаторы (тимолол), проадреналин и др. Однако не у всех больных лечение этими

препаратами удается достичь необходимого уровня глазного давления. Поэтому для их лечения стали дополнительно применять виброакустическое воздействие (ВАВ) на стриальные вены. При ВАВ происходит усиление насосных функций венозных капилляров.

При воздействии на область яремных вен, имеющих один клапан, также удается повысить эффект венозной помпы, что улучшает общий отток крови из головы.

Предположив, что ВАВ должно усиливать действие лекарственных препаратов, понижающих внутриглазное давление, мы включали в исследование тех пациентов, у которых невозможно было стабилизировать внутриглазное давление при терапии β-блокаторами. Для ВАВ использовали аппарат «Витафон». Было обследовано 16 пациентов (10 женщин, 6 мужчин), 21 глаз с первичной открытоугольной глаукомой, с умеренно повышенным глазным давлением. Возраст пациентов: от 54 до 90 лет.

При обследовании использовали методики:

1. Проверка зрения вдаль по таблицам.
2. Исследование поля зрения на компьютерном периметре.
3. Тонометрию.
4. Электротонографию (уровень продукции внутриглазной жидкости, коэффициент легкости оттока).
5. Рекометрографию — метод, позволяющий оценить кровонаполнение оболочки глаза.

ВАВ проводили на 3 зоны:

1. Область глаза — первый виброфон ставили на височную область, другой на переднюю поверхность области глаза через марлевую салфетку при закрытых веках. Виброфоны удерживались пациентом (рис. 1).
2. Виброфоны устанавливали на область почек (точка К) (рис. 2).
3. Область яремных вен — первый виброфон устанавливали на уровне нижней границы щитовидной железы там, где проходят внутренняя и наружная яремные вены. Второй виброфон помещали на переднюю поверхность глаза (рис. 3).

Сначала проводили ВАВ на глаза, потом на почки (4 сеанса), на области яремных вен. Лечение проводилось в течение

3 месяцев курсами по 30 процедур с 2-недельными перерывами (табл. 1).

У 11 пациентов с начальной стадией (71,4%) был получен гипотензивный эффект. Уменьшение внутриглазного давления происходило за счет снижения коэффициента легкости оттока. Зрительные функции стабилизировались. Через 3 месяца после ВАВ внутриглазное давление и зрительные функции были стабильны (схема 1–3).

У 4 пациентов не было получено гипотензивного эффекта, т. к. у них была далеко зашедшая стадия глаукомы.

Полученные результаты показывают, что виброакустическое воздействие в сочетании с гипотензивным и фармакологическими методами лечения глаукомы в большинстве случаев позволяют нормализовать внутриглазное давление на длительный срок.

Рисунок 1. Область фонирования глаза

Схема 1. Влияние ВАВ на тонометрическое ВГД (Р по Маклакову, мм рт. ст.) (n = 15) p < 0,001

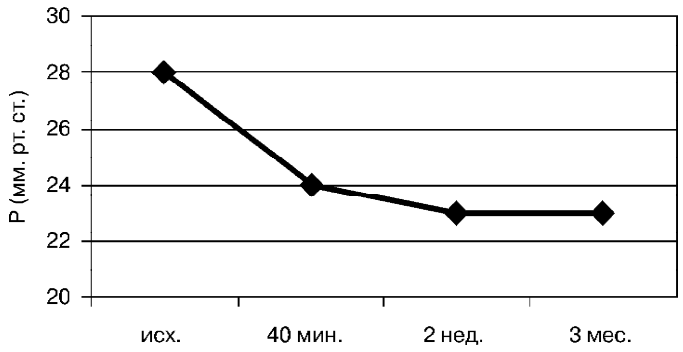

Схема 2. Влияние ВАВ на коэффициент легкости оттока внутриглазной жидкости (С, мм³/мин/мм рт. ст.), (n = 15)

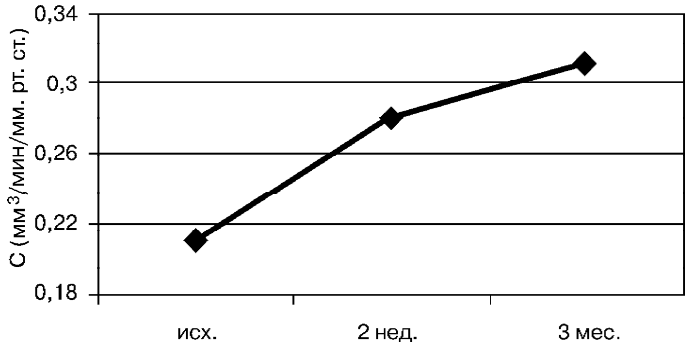
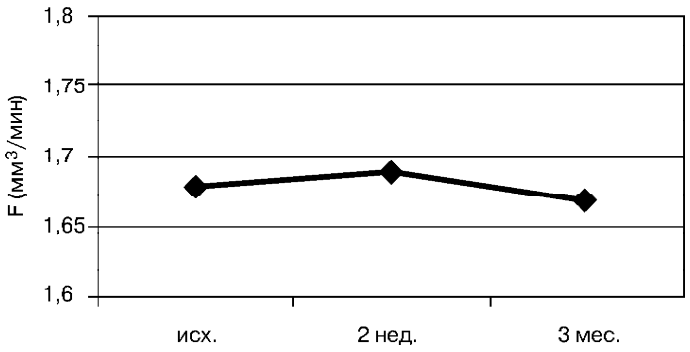
Схема 3. Влияние ВАВ на продукцию внутриглазной жидкости (F, мм³/мин), (n = 15)