ГОСУДАРСТВЕННОЕ ОБРАЗОВАТЕЛЬНОЕ УЧРЕЖДЕНИЕ
ВЫСШЕГО ПРОФЕССИОНАЛЬНОГО ОБРАЗОВАНИЯ
«КУРСКИЙ ГОСУДАРСТВЕННЫЙ МЕДИЦИНСКИЙ УНИВЕРСИТЕТ
ФЕДЕРАЛЬНОГО АГЕНТСТВА ПО ЗДРАВООХРАНЕНИЮ И
СОЦИАЛЬНОМУ РАЗВИТИЮ»

04.200.6 24986

На правах рукописи

БИРЮКОВ ВЛАДИМИР ИВАНОВИЧ

ЭКСПЕРИМЕНТАЛЬНОЕ ОБОСНОВАНИЕ ПРИМЕНЕНИЯ НОВЫХ МНОГОКОМПОНЕНТНЫХ МАЗЕЙ ЭРИТРОМИЦИНА ЭСТОЛАТА И ВИБРОАКУСТИЧЕСКОГО ВОЗДЕЙСТВИЯ В ЛЕЧЕНИИ ГНОЙНЫХ РАН

14.00.27 – хирургия

Диссертация на соискание ученой степени
кандидата медицинских наук

Научные руководители:
доктор медицинских наук,
профессор А.И. Бежин;
доктор фармацевтических наук,
профессор Т.А. Панкрушева

Курск – 2005

Содержание

	Введение	5
Глава 1.	Обзор литературы	12
1.1.	Характеристика раневой инфекции, патогенез и клинико-морфологическая характеристика раневого процесса	12
1.2.	Современные принципы и средства для местного лечения гнойных ран	19
1.3.	Физические факторы в местном лечении гнойных ран	30
Глава 2.	Материалы и методы исследования	33
2.1.	Материалы исследования	33
2.2.	Структура эксперимента	37
2.3.	Методы исследования	42
Глава 3.	Теоретическое обоснование и экспериментальная разработка составов многокомпонентных мазей с эритромицина эстолатом	47
3.1.	Обоснование и разработка составов многокомпонентных мазей с эритромицина эстолатом	47
3.2.	Определение биоцидной активности разработанных составов мазей in vitro	51
Глава 4.	Сравнительное исследование ранозаживляющих свойств разработанных многокомпонентных мазей in vivo	54
4.1.	Планиметрическая оценка течения раневого процесса	54
4.2.	Оценка течения раневого процесса по внешним клиническим признакам	57
4.3.	Микробиологическая характеристика течения раневого процесса	58
4.4.	Гистологическая оценка течения раневого процесса	60

Глава 5. Изучение течения раневого процесса при виброакустическом воздействии 81

5.1. Планиметрическая оценка течения раневого процесса при виброакустическом воздействии 81

5.2. Оценка течения раневого процесса при виброакустическом воздействии по внешним клиническим признакам 84

5.3. Микробиологическая характеристика течения раневого процесса при виброакустическом воздействии 85

5.4. Гистологическая оценка течения раневого процесса при виброакустическом воздействии 87

ЗАКЛЮЧЕНИЕ 98

ВЫВОДЫ 112

ПРАКТИЧЕСКИЕ РЕКОМЕНДАЦИИ 114

Список литературы 116

Список сокращений и терминов

Na-КМЦ – натрий-карбоксиметилцеллюлоза

Виброакустическое воздействие — контактное воздействие микровибрацией звуковой частоты (20 – 20 000 Гц)

Виброакустическая терапия — лечение, проводимое с применением виброакустического воздействия

ГБО – гипербарическая оксигенация

КОЕ – колониеобразующая единица

Микровибрация — вибрация с амплитудой менее 0,05 мм (50 микрон).

МЦ – метилцеллюлоза

ОПМЦ – оксипропилметилцеллюлоза

МКМЦ – монокарбоксиметилцеллюлоза

ПЭГ – полиэтиленгликоль

ПЭО – полиэтиленоксид

Фонирование — название процедуры в виброакустической терапии.

ВВЕДЕНИЕ

Актуальность работы. Поиск новых эффективных средств и методов лечения гнойных ран на протяжении многих лет остается одной из актуальных проблем хирургии. Это объясняется стабильно высоким уровнем распространенности данной патологии. Гнойные осложнения составляют 30–35% от всех хирургических заболеваний; нагноение ран в структуре госпитальной инфекции в хирургической клинике составляет 11–62,2%. Даже в стационарах с хорошо поставленной системой противомикробных мероприятий в настоящее время частота нагноений «чистых» операционных ран составляет от 1 до 5%, а загрязненных от 25 до 30% случаев [26, 27, 33, 123, 144].

Гнойные осложнения являются основной причиной затяжного течения послеоперационного периода, летальных исходов и существенного увеличения материальных затрат на лечение. Среди всех послеоперационных осложнений хирургическая инфекция занимает первое место и составляет 32–75% [70, 72]. Около 42% летальных исходов после хирургических вмешательств связаны с гнойно-воспалительными осложнениями [26, 148]. Нагноение ран, в свою очередь, приводит к развитию более серьезных осложнений, таких как флегмоны, гангрены, сепсис, эвентрации и т.п. [218]. Рост гнойных осложнений обусловлен увеличением удельного веса больных пожилого и старческого возраста, внедрением сложных оперативных вмешательств, широким применением инвазивных методов исследования [33, 144].

В настоящее время ситуация все более усугубляется преобладанием в ране микрофлоры малочувствительной и нечувствительной к антибиотикам [3, 68], что резко снижает эффективность многих лекарственных средств и требует применения сложных и дорогостоящих методик лечения [13, 19, 51, 133].

Несмотря на большой прогресс в области активного ведения гнойных ран основной в практической хирургии остается методика лечения ран под повязкой. Она выгодна экономически, применима в любых условиях и привлекает своей доступностью и простотой [15, 123, 144, 148, 188].

Повышение эффективности местного медикаментозного лечения гнойных ран под повязкой в последнее время достигается путем создания нового класса мазей, обладающих многонаправленным действием на основные этиологические и патогенетические факторы раневого процесса. К ним относятся многокомпонентные мази на гидрофильной основе, которые на сегодняшний день являются препаратами выбора [38, 56, 106, 136]. В последние годы возродился интерес к разработке мазей с антисептиками, микробная резистентность к которым развивается медленнее. Разработка новых отечественных многокомпонентных мазей на гидрофильной основе с антибиотиками и антисептиками, обладающими широким спектром антибактериального действия, позволяет расширить возможности хирургов в лечении гнойных ран на фоне антибиотикорезистентности и является актуальной проблемой современной хирургии [57, 88, 146].

Другое направление оптимизации местного лечения – применение различных физических методов воздействия на гнойную рану [46, 50, 81, 83, 140]. К сожалению, многие методы физиотерапии противопоказаны при гнойных процессах [5, 137, 140], а имеющиеся эффективные методы лечения – сложны и требуют специального оборудования или условий. Одним из простых, дешевых и безопасных способов физиотерапии является виброакустическое воздействие. Метод привлекателен своей простотой, физиологичностью безвредного воздействия и экологической чистотой. В литературе имеется много сообщений об эффективности этого метода при самой разной патологии [16], в т.ч. при лечении ожогов [10], некоторых кожных заболеваний [121], при реимплантации тканей [9], а также в косметологии [20]. Однако, мы не нашли данных о применении виброакустического воздействия при ле-

чении гнойных ран. Поскольку в основе действия данного метода лежит нормализация микроциркуляции в тканях [42, 58, 115, 157], мы посчитали целесообразным изучить влияние виброакустического воздействия (аппарата «Витафон») на течение раневого процесса в гнойной ране.

Цель исследования: разработать оригинальные составы многокомпонентных мазей эритромицина эстолата и экспериментально обосновать возможность применения разработанных мазей и виброакустического воздействия в лечении гнойных ран.

Задачи исследования:

1) Разработать и обосновать оптимальный состав многокомпонентных мазей эритромицина эстолата.
2) Изучить антимикробную активность разработанных мазей in vitro.
3) Изучить течение раневого процесса при лечении экспериментальных ран разработанными многокомпонентными мазями эритромицина эстолата в сравнении с контролем (нелеченная рана и официнальная мазь) на основании планиметрического, микробиологического и морфологического методов исследования.
4) Изучить влияние виброакустического воздействия на течение раневого процесса в гнойной ране на основании планиметрического, микробиологического и морфологического методов исследования.
5) Изучить эффективность комплексного применения разработанных мазей на гидрофильных основах и виброакустического воздействия в лечении гнойных ран на основании планиметрического, микробиологического и морфологического методов исследования.

Научная новизна.

Впервые в качестве действующего вещества в мазях использован антибиотик эритромицина эстолат (удостоверение на рационализаторское предложение №1528-02 КГМУ от 02.12.2002).

Впервые разработаны и экспериментально обоснованы составы многокомпонентных мазей эритромицина эстолата с экстрактом ромашки и метиленовым синим на полимерных основах (Na-КМЦ и ПЭО), изучено их влияние на раневой процесс, установлено их ранозаживляющее действие при лечении гнойных ран в первую фазу течения раневого процесса (удостоверение на рационализаторское предложение №1527-02 КГМУ от 02.12.2002).

Впервые в эксперименте изучено влияние виброакустического воздействия на течение раневого процесса при заживлении гнойных ран.

Впервые показано положительное действие сочетанного применения гидрофильных мазей и виброакустического воздействия в первую фазу течения раневого процесса.

Оптимизирована методика определения площади ран с применением сканирования (удостоверение на рационализаторское предложение №1474-01 КГМУ от 15.09.2001).

Практическая значимость работы.

Разработанные многокомпонентные мази, обладающие широким спектром антибактериального действия, оказывающие выраженное ранозаживляющие действие и сокращающие сроки лечения в сравнении с официнальной мазью эритромицина, расширяют арсенал хирургов в борьбе с гнойной инфекций и позволяют улучшить результаты лечения гнойных ран при чувствительности микрофлоры к данным препаратам.

Полученные в ходе исследования результаты применения аппарата «Витафон» подтверждают благоприятное влияние виброакустического воздействия на течение раневого процесса и позволяют рекомендовать этот метод к использованию в комплексном лечении гнойных ран.

Реализация работы.

На основании проведенных исследований разработаны:

- способ измерения площади ран с применением сканирования (удостоверение на рационализаторское предложение №1474-01);

- устройство для предохранения экспериментальных ран от повреждения и загрязнения;
- составы мазей эритромицина эстолата на полимерных основах для местного лечения и профилактики гнойно-воспалительных процессов (удостоверение на рационализаторское предложение №1528-02);
- составы многокомпонентных мазей эритромицина эстолата для местного лечения и профилактики гнойно-воспалительных процессов (удостоверение на рационализаторское предложение №1527-02).
- методические рекомендации «Изготовление, контроль качества и использование мазей на полимерных основах, содержащих эритромицина эстолат»;
- методические рекомендации «Изготовление, контроль качества и использование многокомпонентных мазей с эритромицина эстолатом»;

Материалы диссертации используются в учебных курсах и научно-исследовательской работе кафедр фармацевтической технологии, биологической и химической технологии, микробиологии, оперативной хирургии и топографической анатомии, общей хирургии, хирургических болезней №2 Курского государственного медицинского университета, кафедры фармацевтической химии и заводской технологии Воронежского государственного университета, в мелкосерийном производстве и при экстемпоральном изготовлении мазей в аптеках МУП «Фармация-центр» г.Воронежа.

Объем и структура диссертации. Диссертационная работа изложена на 143 страницах машинописного текста и состоит из введения, 5 глав, заключения, выводов, практических рекомендаций и списка использованной литературы: 165 отечественных и 55 иностранных источников. Диссертация иллюстрирована 13 таблицами и 33 рисунками, включающими диаграммы, макро- и микрофотографии.

Апробация работы. Основные положения работы представлены на конференции «Актуальные проблемы медицины и фармации» (Курск,

КГМУ, 2001); на 67-й межвузовской научной конференции студентов и молодых ученых КГМУ (Курск, 2002); на 67-ой научной сессии КГМУ и отделения медико-биологических наук Центрально-Черноземного научного центра РАМН (Курск, КГМУ, 2002); на межрегиональной конференции «Современные подходы науки и практики», посвященной 70-летию заслуженного деятеля науки РФ профессора В.И. Булынина (Воронеж, 2002); на Второй Международной конференции «Клинические исследования лекарственных веществ» (Москва, 2002); на региональной конференции «Современные вопросы медицинской науки и практики», посвященной 100-летию со дня рождения заслуженного деятеля науки РСФСР, член-корреспондента АМН СССР, профессора Г.Е. Островерхова (Курск, 2004); на заседании Курского областного научного общества хирургов (2005 г.); на совместном заседании кафедр хирургического профиля КГМУ.

Материалы диссертации отражены в 8 публикациях.

Положения, выносимые на защиту.

1. Оптимальная концентрация эритромицина эстолата в мазях на гидрофильных основах (ПЭО и глицерогель Na-КМЦ) – 1%.

2. Наиболее эффективными из исследованных являются мази, содержащие 1% эритромицина эстолата в комбинации с экстрактом ромашки и метиленовым синим на гидрофильных основах (ПЭО и глицерогель Na-КМЦ).

3. Разработанные многокомпонентные мази обладают широким спектром антибактериального действия и сильнее угнетают рост исследуемых тест-штаммов микроорганизмов (St. aureus ATCC 6538-P, Bac. cereus ATCC 10702, Bac. subtilis ATCC 6633, E. coli ATCC 25922, Candida albicans ATCC 885-653, Proteus vulgaris и Pseudomonas aeruginosa ATCC 9027) в сравнении с однокомпонентными мазями и официнальной эритромициновой мазью.

4. Использование многокомпонентных мазей эритромицина эстолата в первую фазу течения раневого процесса ускоряет заживление гнойных ран, сокращая наступление основных стадий раневого процесса (очищение раны,

появление грануляций, начало и завершение эпителизации) и уменьшая микробную загрязненность раны, в сравнении с официнальной эритромициновой мазью.

5. Применение виброакустического воздействия оказывает благоприятное влияние на течение раневого процесса и способствует более быстрому заживлению ран.

6. Сочетанное применение антибактериальных мазей на гидрофильных основах и виброакустической терапии приводит к ускорению заживления гнойных ран в сравнении с лечением только одним способом.

Глава I. ОБЗОР ЛИТЕРАТУРЫ

1.1. Характеристика раневой инфекции, патогенез и клинико-морфологическая характеристика раневого процесса

В современной клинической хирургии общепризнанным считается положение, что любая случайная рана является бактериально загрязненной или первично инфицированной [26, 68, 144]. Под термином «бактериально загрязненная рана» следует понимать такое состояние раны, когда общие и локальные механизмы защиты способны подавить попавшие в рану микроорганизмы и не наблюдается никаких клинических признаков инфекционного процесса в ране [54].

Само по себе присутствие микробов в ране (даже патогенных, не говоря уже о группе условно-патогенных микробов) еще не делает развитие инфекции в ране обязательным. Инфекция в ране развивается при нарушении равновесия между микробами, загрязняющими рану, и защитными силами макроорганизма [54, 74, 75, 86, 123].

Для реализации инфекционного процесса в ране микроорганизмы должны обладать определенными количественными (число попавших в рану возбудителей) и качественными (патогенность, вирулентность и токсичность) характеристиками, которые находятся в обратной зависимости [15, 54, 148].

Установлено, что количество микробов, обусловливающих развитие инфекционного процесса в ране, должно составлять более 10^5 колониеобразующих единиц (КОЕ) в 1 г ткани раны. Это так называемый «критический уровень бактериальной обсемененности тканей». Но уровень может быть значительно меньше при ишемии тканей, нарушении иммунного статуса, плохом дренировании, наличии инородных тел и т.п. [15, 26, 68].

До недавнего времени среди практиков было широко распространенно мнение, что аэробные или факультативные аэробные патогенные микроорганизмы, такие как Staphylococcus aureus, Pseudomonas aeruginosa, и бетта-

гемолитический стрептококк являются основной причиной раневой инфекции и задержки заживления ран. Такое мнение сформировалось на основе исследований роли микроорганизмов в заживлении ран, выполненных, главным образом, в течение прошлых десятилетий [179, 198, 200, 212 и др.].

Недостаток этих и других исследований в том, что выделение культуры и штаммов анаэробных бактерий было минимально или отсутствовало по причине использования неадекватных методик [66]. Тогда как при исследовании ран адекватными микробиологическими анаэробными методами установлено, что они составляют значительную долю микробной популяции, в среднем 38 % общего количества выделенных микробов [166, 171–174, 182, 202 и др.].

Более чем в половине наблюдений раневая микрофлора носит полимикробный характер и представлена в виде микробных ассоциаций [11, 123, 128, 144, 148], причем в большинстве случаев возбудители малочувствительны или нечувствительны ко многим антибактериальным препаратам [91, 101, 127, 161, 178].

С.Б. Фадеев и соавт. [102] выделяют три основных этиологически значимых типа течения хирургической инфекции: вызванный монокультурой возбудителя; вызванный ассоциациями микроорганизмов; и третий тип, который характеризуется изменением видового состава возбудителей в ходе заболевания. В первом случае инициирующим бактериальным агентом являются грамположительные кокки, низкий персистентный потенциал которых не позволяет длительно противостоять защитным силам макроорганизма. Достаточно быстрая элиминация возбудителя способствует быстрому стиханию симптомов заболевания и клиническому выздоровлению больного. Во втором случае микробный пейзаж представлен ассоциациями бактерий. Наличие симбионтных взаимоотношений между ассоциантами может приводить к взаимному усилению патогенного и персистентного потенциалов, приводит к увеличению длительности заболевания. В третьем варианте ини-

циирующая грамположительная флора сменяется микроорганизмами, преимущественно грамотрицательными, обладающими более высоким персистентным потенциалом, что способствует увеличению длительности и обострению хирургического инфекционного процесса.

Раневой процесс — сложный комплекс биологических реакций организма, развивающихся в ответ на повреждение тканей и направленных на их заживление. С позиций общей патологии раневой процесс представляет собой частный случай воспаления, проявляющегося сочетанием местных и общих реакций [23, 38, 54, 75, 123].

Местные проявления в области травмы составляют сущность раневого процесса, и представляют собой воспалительную реакцию на действие двух повреждающих факторов: очага тканевой деструкции и микробного возбудителя. Интенсивность воспаления определяется характером (разрез, разрыв, размозжение) и степенью повреждения тканей; видом возбудителя, его патогенностью и количеством в ране; состоянием реактивности организма; факторами внешней среды – неблагоприятными (низкая температура, облучение, вредные призводственные факторы [53] и др.) и благоприятными, т.е. лечебными [64, 218].

Заживление кожной раны, так же, как репаративная регенерация других органов и кровеносных сосудов, состоит из серий координированных реакций различных типов клеток поврежденной ткани и крови, дирижируемых локальными медиаторами воспаления, факторами роста и цитокинами [135].

Раневой процесс протекает в виде переходящих одна в другую фаз: воспаления, очищения, репарации, продолжительность которых определяется указанными выше факторами [23, 54, 123, 148].

При изучении динамики воспалительного процесса в настоящее время пользуются классификацией А.М. Чернуха (1979) [148], предложившего выделять пять стадий:

- первая стадия – двухфазная сосудистая реакция в виде кратковремен-

ной констрикции и длительной дилатации микрососудов в области воспаления, приводящая к активной гиперемии и повышению локальной проницаемости сосудов;

- вторая стадия – замедление кровотока, значительное повышение проницаемости посткапиллярных венул, адгезия лейкоцитов к эндотелию сосудов;

- третья стадия – полная остановка кровотока, экссудация жидкости через стенки капилляров и венул, миграция лейкоцитов из сосудистого русла;

- четвертая стадия – развертывание внесосудистых процессов – хемотаксиса, фагоцитоза продуктов распада тканей и возбудителей воспаления;

- пятая стадия – репаративные процессы.

Заключительная репаративная стадия начинается с момента очищения раны от гнойно-некротических масс. При репарации раны в ней образуется грануляционная ткань на основе пролиферации эндотелия капилляров и фибробластов. Одной из основных функций фибробластов является продукция элементов матрикса, особенно коллагеновых волокон.

Процесс эпителизации раны происходит параллельно с созреванием грануляционной ткани. Он начинается уже в первые часы после повреждения с того, что клетки эпителия расположенные по краям раны, постепенно теряют свою дифференцировку и, утратив вертикальную анизоморфность, сдвигаются в сторону раны. В течение первых суток образуется 2–4 слоя клеток базального эпителия. При этом эпителий может наползать на покрывающий рану фибрин, лейкоцитарно-некротические массы или грануляционную ткань. Эпителизация раны становится прочной лишь при нарастании эпителия на грануляционную ткань, в других случаях эпителий погибает [148].

Высокая скорость эпителизации ран обеспечивается тремя процессами: миграцией, делением и дифференцировкой клеток. Новый эпителий препятствует обезвоживанию тканей раны, потере электролитов и белков, предупреждает инвазию микроорганизмов.

Степень эпителизации зависит от развития грануляций и обусловлена состоянием тканей раны, обменом веществ, трофикой, степенью и характером бактериального загрязнения. Важнейшим условием нормального хода заживления раны является строгая синхронизация процесса эпителизации, с одной стороны, и созревание грануляционной ткани с другой [123].

Равновесие между созреванием и рассасыванием грануляций и рубцовой ткани лежит в основе феномена раневой контракции – равномерного концентрического сокращения краев и стенок раны [148]. Во второй и третей фазах заживления раневая контракция, как правило, сочетается с интенсивной эпителизацией, что свидетельствует о нормальном течении раневого процесса.

Сроки течения каждой фазы – экссудации, воспалительной инфильтрации, очищения раны и ее репарации определить заранее практически невозможно. Стабильной остается последовательность смены этих фаз, каждая из которых характеризуется определенными функциональными и морфологическими изменениями, протекающими в ране и окружающих тканях [54, 75].

Таким образом, выделение отдельных фаз и стадий воспалительного процесса носит условный характер, так как невозможно провести строгую грань между окончанием одной и началом другой. Ученые по-разному определяют содержание каждой фазы, характеризуя их с точки зрения профиля своего исследования. Морфологи в течении раневого процесса различают стадию воспаления, макрофагальной реакции и стадию формирования грануляционной и соединительной ткани; патофизиологи – стадию альтерации, экссудации и пролиферации [148].

В клинической практике длительное время пользовались классификацией И.Г. Руфанова (1954). Он разделяет течение раневого процесса на две фазы. В первой фазе – гидратации – гель переходит в золь, рана очищается от мертвых тканей; в этот период в ней развиваются сложные патофизиологические, биохимические и ферментативные процессы. Вторая фаза – дегидрата-

ции, регенерации, гранулирования – характеризуется дегидратацией тканей. Недостаток классификации И.Г. Руфанова заключается в том, что в ее основу заложен лишь один из многих признаков заживления, не являющийся наиболее существенным [123].

Более обоснованной с клинических позиций являются классификации, предложенные С.С. Гирголавом (1956) и R. Ross (1968), которые рассматривают воспалительный процесс в ране в виде трех последовательных фаз: воспаление (подготовительный период), регенерация (пролиферация) и оформление (реорганизации) рубца [148].

Сходство с указанными имеет классификация В.И. Стручкова и соавт. (1975), в которой так же выделены три стадии: стадия воспаления и стадия образования и созревания грануляционной ткани, но третью фазу заживления определяют как стадию эпителизации [144].

Наиболее детальной является классификация М.И. Кузина (1977, 1990) [123], в которой выделены следующие основные фазы: первая фаза – воспаления, разделенная на два периода: период сосудистых изменений и период очищения раны; вторая фаза – регенерации, образования и созревания грануляционной ткани; третья фаза – образования и реорганизация рубца. Разделение фазы воспаления на два периода акцентирует патогенетическую направленность лечебных мероприятий в первой стадии раневого процесса – купирование воспалительных изменений и ускорение очищения раны. Реорганизация рубца и эпителизация является основными компонентами, завершающими течение раневого процесса, и совмещение их представляется вполне оправданным.

По мнению Г.А. Назаренко с соавт. [89], несмотря на широкое распространение в клинической практике классификации раневого процесса М.И. Кузина, она требует уточнения. Авторы считают, если рана начинает заживать с момента ее нанесения, то до начала сосудистых изменений проходит какое-то время, в течение которого происходят определенные подготавли-

вающие сосудистые реакции, биохимические и морфологические изменения. Название второго периода – «фаза регенерации» – не совсем удачно, так как под регенерацией патологи понимают полное восстановление исходной структуры тканей. Авторы считают правильным называть этот период стадией репаративной регенерации или репарации. Наконец в третьем периоде, особенно при первичном заживлении, вначале происходит эпителизация рубца, а затем его реорганизация. Г.А. Назаренко с соавт. убеждены, что называть периоды развития какого-либо процесса во времени «фазами» не совсем корректно. Термин «фаза» означает момент в развитии какого-либо явления или величину, характеризующую состояние процесса в данный момент времени. Авторы используют термин «стадия», ибо, по их мнению, стадия являет собой некую протяженность, определенный период в развитии процесса.

Г.А. Назаренко с соавт. на основании вышесказанного предлагают следующую классификацию раневого процесса [89]:

– стадия воспаления, включающая фазы альтерации (первичной деструкции и биохимических изменений), экссудации и вторичной деструкции, в результате чего происходят отторжение вторичных тканей и очищение раны;

– стадия репарации, включающая фазы образования грануляций и их организации («созревания» или рубцевания), в результате чего рана заполняется новообразованной соединительной тканью, которая постепенно превращается в рубец;

– стадия ремоделирования, включающая фазы эпителизации рубца и его реорганизации, в завершении которых происходит (неполное) восстановление утраченных тканей, рана исчезает, больной выздоравливает.

В предлагаемой выше классификации авторы объединили понятия, назвав периоды заживления стадиями, а подпериоды каждой стадии – фазами.

На сегодняшний день имеется так же классификация Б.М. Даценко и соавт. [148], основанная на клинических критериях, отражающая сущность

каждой фазы раневого процесса, согласно которой различают три последовательные фазы его течения в гнойной ране: первая гнойно-некротическая фаза, клинически характеризующаяся наличием некротических тканей и гнойного содержимого в ране, края которой отечны и инфильтрированы; вторая фаза грануляций, клинически проявляется очищением раны от гнойно-некротического секвестра и образования в ней грануляционной ткани, постепенно выполняющей полость раны; третья фаза эпителизации, характеризующаяся эпителизацией раневой поверхности и реорганизацией (склерозированием) рубца.

1.2. Современные принципы и средства для местного лечения гнойных ран.

В течение последних десятилетий основополагающие принципы и традиционные методы лечения гнойных ран подверглись существенному пересмотру. Необходимость этого шага была обусловлена в первую очередь ростом числа гнойно-воспалительных заболеваний и послеоперационных гнойных осложнений, а также ухудшением общих результатов лечения при гнойной хирургической инфекции. Современные принципы местного лечения гнойных ран базируются на понимании основных звеньев патогенеза и фазности течения раневого процесса [32, 123, 130, 148, 162].

Первая фаза течения раневого процесса характеризуется расстройством микроциркуляции и метаболизма в тканях, а клинически проявляется как гнойно-некротическая с наличием в ране очагов некроза и гнойного содержимого, отека и инфильтрации ее краев.

В соответствии с этим, основные задачи лечения гнойных ран в первой стадии раневого процесса заключаются в удалении нежизнеспособных тканей, продуктов бактериального и тканевого распада, подавлении микрофлоры, ликвидации избыточной гидратации, ограничении распространения некрозов, купировании болей, создании условий покоя ране.

Во вторую фазу мероприятия должны быть направлены на защиту раневой поверхности от высыхания и суперинфекции и стимуляцию процессов роста грануляций и эпителизации путем улучшения микроциркуляции и обменных процессов в тканях.

Основным методом комплексной системы лечения больных с гнойно-воспалительными заболеваниями мягких тканей остается на сегодняшний день хирургический. Это, прежде всего, активная хирургическая тактика, к которой относится хирургическая обработка ран. Хирургическая обработка гнойной раны преследует следующие основные цели: удаление из организма гнойно-некротического очага (нежизнеспособных тканей), создание условий для благоприятного течения воспалительного процесса; обеспечение условий для полноценного оттока раневого отделяемого; эвакуации токсинов, продуктов тканевого распада [26, 32, 123, 148, 162].

Стандартная методика хирургической обработки гнойной раны, к сожалению, не обеспечивает достаточного удаления из нее микробной флоры. Поэтому в настоящее время хирургическую обработку все чаще дополняют новыми инструментальными и физическими методами воздействия на рану, о чем будет сказано ниже.

Одним из важных элементов местного лечения гнойных ран является дренирование и санация гнойного очага. В настоящее время широко применяются активные методы дренирования: прерывистое активное [175], постоянное проточное промывание [123], вакуумное [7, 37, 158], активное промывное, закрытое аспирационно-промывное [32, 154, 164], программированное орошение и дренирование [163], дренирование с использованием гелевых и углерод-минеральных сорбентов [15, 25, 85, 98].

Хирургическое лечение и медикаментозная терапия гнойной раны не является конкурирующим или взаимозаменяющими методами. Их можно рассматривать только как дополняющими друг друга, т.к. активное хирургическое лечение ран невозможно без местного применения современных

лекарственных препаратов, представленных растворами, порошками, аэрозолями, губками, пленками, мазями и др.

Под местным медикаментозным лечением стоит понимать использование лекарственных препаратов наносимых на рану и, в частности, лечение под повязкой. Методика лечения гнойных ран под повязкой на сегодняшний день остается основной в клинической практике, так как она удобна практически и выгодна экономически [123, 144, 148].

Применяемые местно препараты оказывают на рану какое-то определенное действие – дегидратирующе, некролитическое, антимикробное, противовоспалительное, обезболивающее, стимулирующее, и др.

С дегидратирующей целью до недавнего времени широко применялись гипертонические растворы (10% раствор NaCl, реже 3–5 % раствор борной кислоты, 20–25 % раствор сахара), которые характеризуются кратковременностью проявления лечебного эффекта (не более 2–3 часов), так как быстро разбавляются раневым отделяемым и теряют свою осмотическую активность. Кроме того, растворы могут оказывать повреждающее воздействие на клетки [38]. Указанные недостатки присущи и различного рода присыпкам. В настоящее время эта функцию выполняют гидрофильные полимерные основы.

Накоплен значительный опыт по применению протеолитических ферментов (трипсин, химопсин, химотрипсин, коллагеназа, фибринолизин, дезоксирибонуклеаза, терридеказа и др.) для лечения гнойных ран в связи с имеющимся у них некролитическим действием [7, 49, 111, 199, 219]. Общим недостатком этих препаратов является их низкая эффективность и то, что они не оказывают лизирующего действия на коллаген. Поэтому полного очищения раны добиться с их помощью практически невозможно. Так, применение мази, состоящая из комбинации двух протеолитических ферментов – фибринолизина и дезоксирибонуклеазы не показало достоверной разницы в сравнении с плацебо [214]. Протеолитические ферменты также могут оказывать повреждающее дествие на ткани организма.

В настоящее время предложен ряд лекарственных средств в аэрозольной упаковке под названиями: «Легразоль», «Левовинизоль», «Тегрелезоль», «Оксициклозоль», «Лифузоль», «Неотизоль», «Нексизоль», «Олазоль» и др. Однако, аэрозоли применяются весьма ограниченно, так как при распылении лекарственные вещества попадают не только в рану, но и в дыхательные пути медицинского персонала. Более перспективны пенообразующие аэрозоли. В нашей стране для промышленного производства предложен пенный аэрозоль «Цимезоль», обладающий кровоостанавливающими, антимикробными свойствами и предназначенный для профилактики и лечения гнойных осложнений. В.Ф. Куликовский (1997) показал высокую эффективность пенных аэрозолей «Сульйодовизоль», «Диоксизоль», и аэрозоля мирамистина в лечении гнойной инфекции [70 – 73].

Одно из направлений оптимизации местного лечения – разработка современных многокомпонентных перевязочных средств, обладающих выраженными капиллярно-транспортными, абсорбционными, антиадгезивными и пролонгированными антимикробными свойствами, препятствующих вторичному инфицированию раны и развитию «парникового» эффекта.

Примерами являются: трехслойные перевязочные средства, разработанные Ю.К. Абаевым и соавт., состоящие из гидрофобизированной марли с введенным в ее структуру хлоргексидином, хлоргексидиновой соли монокарбоксицеллюлозы и полиамидной пленки с порами [1]; салфетки атравматические «Колетекс» на основе целлюлозных и полиэфирных волокон, содержащие альгинат натрия и фурагин, альгинат натрия и хлоргексидина биглюконат, альгинат натрия и прополис [39]; коллагеновая губка животного происхождения «Лиопласт», насыщенная с помощью низкочастотного ультразвука антимикробным средством «Бутол» [43, 44, 60 – 62, 118, 138]; импортные перевязочные средства «Branolind N», «TenderWet24», «Sorbalgon», «Hydrosorb» [55]; водорастворимые хитозановые пленки с трипсином с контролируемы выделением лекарственного вещества [94]; сорбирующие повяз-

ки «Ресорб» [110]; «Амбипор А» с иммобилизированным гентамицином, диоксидином, кефзолом, рифампицином, «Иодопор» [120]; салфетки с иммобилизованными на них трипсином и лизоцимом [49]; окклюзирующие гидроколлоидные влажные повязки [21], перевязочные материалы с мексидолом, иммобилизованным методом текстильной печати [40], окклюзирующие повязки с повидон-йодом и хлоргексидином [176]. Гидроактивные раневые повязки с ферментативной мазью несмотря на высокую себестоимость показали существенное сокращение времени и общих затрат на лечение [183]. Все описанные перевязочные средства показали высокую эффективность в лечении гнойных ран, однако, пока не нашли широкого применения.

Учитывая тот факт, что лекарственные средства для местного лечения гнойной раны не должны оказывать раздражающего и повреждающего действия на ткани и быть просты в использовании, на сегодняшний день мази занимают особое место и находят наиболее широкое применение [28, 55, 56, 185, 189 и др.].

На протяжении длительного времени была широко распространена мазь Вишневского, обладающая противовоспалительным и антисептическим эффектом. В практической хирургии гнойных ран применяют значительное количество мазей с антибиотиками: синтомициновая, тетрациклиновая, эритромициновая, неомициновая, гелиомициновая и др. Все они обладают определенным антимикробным эффектом и изготавливаются на вазелин-ланолиновой основе [38, 123].

Общий недостаток применения данных мазей в первой фазе связан с гидрофобностью их основы, в связи с чем, мази не смешиваются с водой, раневым экссудатом, а тем более не поглощают раневое отделяемое. Вследствие этого ухудшаются возможности очищения раны от гноя и некротических масс, что задерживает процессы репарации. Кроме того, гидрофобные основы не обеспечивают достаточного высвобождения антибактериальных средств из композиции и не способствуют проникновению их в глубь тканей.

В связи с этим, сегодня четко просматриваются тенденции замены вазелина там, где это возможно, гидрофильными основами, которые не имеют недостатков, присущих углеводородным и жировым основам и обладают рядом преимуществ перед ними.

Как показывают исследования, гидрофильные основы совместимы с большой группой лекарств, обеспечивая их высокую резорбцию. Некоторые из этих основ образуют на коже упругие пленки. Гидрофильные основы не оставляют жирных следов и легко смываются с кожи и белья [34, 38, 106, 136, 147].

Учитывая все положительные стороны данных основ, в нашей стране и за рубежом проведен ряд исследований по изучению терапевтической эффективности различных лекарственных средств в мазях на полимерных основах.

А.А. Блатун и соавт. (1999), показали высокую эффективность мазевых препаратов на основе полиэтиленгликоля [56].

В последнее время уделяется достаточно большое внимание полиэтпленоксидам и производным целлюлозы. Применяемые в качестве основ для мазей полиэтиленоксиды (ПЭО) имеют следующее положительные качества: способность хорошо наноситься как на здоровую, так и на поврежденную слизистую оболочку или кожу, совместимость с большинством лекарственных веществ [136, 146, 147].

Полиэтиленоксиды обеспечивают принципиально новые свойства мазям. Благодаря высокой способности этого полимера к гидратации мази приобретают способность абсорбировать экссудат, а вместе с ним и микробные токсины, продукты распада тканей, а также различные биологически активные вещества – лизосомальные ферменты и другие медиаторы воспалительного процесса, «обрывая» тем самым его прогрессирующее течение [148].

ПЭО-основа обезвоживает микробную клетку, резко снижает ее биологическую активность и ослабляет патогенные вирулентные свойства микробного возбудителя, его сопротивляемость к различным лекарственным средст-

вам. Патогенная микрофлора, исходно резистентная к существующим антибактериальным препаратам, становится чувствительной к ним в присутствии ПЭО, в результате чего существенно возрастает антимикробная активность различных антибиотиков, сульфаниламидов и антисептиков [34, 147, 148]. Следовательно, лечебное действие многокомпонентных мазей существенно повышается благодаря ПЭО.

Полимерные ПЭО основы широко используются в фармацевтической практике. На их основе приготовлены мази «Сульфамилон», «Дебризан» и «Фламазин», которые активно влияют на заживление ран [148].

На основе состава препарата «Сульфамилон» Б.М. Даценко и соавт. разработана мазь «Сульфамеколь», не уступающая ему по лечебной эффективности и проявляющая выраженный обезболивающий эффект [148].

Широко применяются в лечении ран многокомпонентные мази «Левосин», «Левомеколь». В качестве антимикробного компонента в их составах выступает антибиотик широкого спектра действия левомицетин, эффективный в отношении основных возбудителей инфекции. В сочетании с ПЭО бактерицидное действие левомицетина в отношении большинства микробных ассоциаций значительно увеличивается. Совместное сочетание левомицетина с метилурацилом существенно улучшает результат лечения гнойных ран, уменьшает гнойно-воспалительные явления, позволяет избежать возможного побочного действия мази на организм.

Введение в состав мазей местного анестетика обеспечивает обезболивающее действие. Анестетик не вызывает раздражающего эффекта, активен в присутствии гноя в условиях воспаления [146, 155].

Совместное использование левомицетина и сульфаниламидов создает более выраженный эффект подавления микробных возбудителей, увеличивает продолжительность антимикробного действия мазей «Левосин» и «Левонорсил» [148].

В состав комбинированной мази «Диоксиколь» входит антисептик ди-

оксидин (производное ди-N-оксихиноксолина), который высоко активен в отношении кишечной палочки, протея, синегнойной палочки и стафилококка. В отличие от водных (0,5% и 1%) растворов диоксидина, антимикробное действие которых проявляется на поверхности тканей раны [104], сочетание антисептика с ПЭО обеспечивает проведение вещества в глубь тканей, придавая ему свойства внутритканевого антисептика, антибактериальная активность которого усиливается в несколько раз [148].

Мазь «Метрокаин» предназначена для лечения гнойных ран в первой фазе раневого процесса, осложненных анаэробной неклостридиальной инфекцией. В состав мази, приготовленной на полиэтиленоксидной основе, помимо левомицетина и тримекаина, введен метронидазол. Установлено, что комбинированная мазь обладает комплексным многонаправленным воздействием на основные патогенные элементы раневого процесса – антимикробным, местноанестезирующим, некролитическим, выраженным дегидратирующим [148].

Перечисленные мягкие лекарственные формы для наружного применения готовятся на ПЭО-основах, имеющих кроме ряда положительных сторон и недостатки, одним из которых является способность вызывать явление дискомфорта, проявляющегося в раздражении и чувстве жжения на поверхности кожи, слизистых оболочек. Кроме того, ПЭО относятся к полимерам синтетического происхождения и характеризуются физиологической неиндифферентностью к макроорганизму. В связи с чем, в последнее время большое внимание уделялось основам природного и полусинтетического происхождения, таким как, коллаген и производные целлюлозы.

Л.А. Ивановой и соавт. предложена мазь на коллагеновой основе под условным названием «Витукол», содержащая в качестве фармакологически активных компонентов пиромекаин и витамин U. Данная мазь способна стимулировать репаративные процессы в заживающих ранах кожи, усиливая пролиферацию фибробластов и клеток эпидермиса, их дифференцировку, ак-

тивацию процесса фиброллогенеза, что приводит к ускорению образования и созревания грануляционной ткани и ее эпителизацию [45].

Позже на основе коллагена была разработана мазь для лечения ран, содержащая в качестве действующего вещества и растворителя коллагена антибактериальное средство бализ (ВФС 42-1490-85), полученного из культуральной жидкости микроорганизмов. Бализ эффективно подавляет лекарственно устойчивые стафилококки, а также стимулирует регенеративные процессы в ране. Для расширения спектра действия бализа в мазь введена кислота борная. Эффективность разработанной мази подтверждена экспериментальными исследованиями на крысах, определено сокращение сроков лечения ран на 10 суток по сравнению с контролем [45].

Однако, разработки отечественных авторов мазей на коллагене не нашли широкого применения из-за трудности получении в производственных условиях стандартного коллагена. Поэтому внимание ученых в настоящее время привлекают производные целлюлозы – метилцеллюлоза (МЦ), натриевая соль карбоксиметилцеллюлозы (Na-КМЦ), оксипропилметилцеллюлоза (ОПМЦ), водорастворимая ацетилцеллюлоза, «борная» целлюлоза, как носители лекарственных веществ в мазях [106, 147].

В результате проведенных фармакологических исследований гелей МЦ, Na-КМЦ, ОПМЦ и др. установлено отсутствие у них раздражающего и токсического действия. Как положительные качества клиницисты отмечают способность к образованию гомогенных растворов с секретами слизистых и наличием адсорбционных свойств, благодаря которым основы поглощают экскреторные и секреторные продукты. При нанесении на поверхность кожи или слизистых оболочек образуется пленка, которая способствует локализации препарата на определенном участке. Полимеры целлюлозы обеспечивают наиболее интенсивное и полное высвобождение действующих веществ. Используя различные концентрации полимера, можно приготовить мази и мазевые основы любой консистенции [106, 145, 147].

Доказана высокая активность натриевой соли ампициллина, левомицетина в 5% глицерогелях метилцеллюлозы. Тетрациклин и эритромицин проявляют наибольшую противомикробную активность в гидрогелях с натриевой солью карбоксиметилцеллюлозы, неомицин – с поливиниловым спиртом и МЦ, хлорамфеникол – в гелях с МЦ [106, 145].

Установлено, что наибольшую фунгистатическую активность проявляют мази с водорастворимыми веществами, приготовленные на МЦ основах, несколько слабее – на эмульсионных.

В опытах in vitro установлено, что высвобождение антибиотика негомицина из мазей и антимикробная активность ее возрастает в ряду: белый вазелин, содержащий 5% жидкого парафина – гидрофильная основа – гелевая основа.

Разработанные на этой основе мази с анестетиками пиромекаином [106, 146] и анилокаином [4, 155] оказывают не только анестезирующее действие достаточной глубины и продолжительности, но и стимулируют регенерацию тканей.

Разработанная НИИ ФХП БГУ мазь «Линкоцел» с линкомицином на основе МКМЦ и МЦ показала высокую эффективность в лечении гнойных процессов мягких тканей [78].

Таким образом, производные целлюлозы являются одними из наиболее перспективных основ в разработке сложнокомпозиционных мазей, применяемых для лечения гнойно-воспалительных процессов кожи и слизистых оболочек.

Глицерогели производных целлюлозы также позволяют создавать иммобилизированные лекарственные формы для лечения ран, которые отвечают следующим требованиям: 1) находятся в латентном состоянии до контакта с мишенью; 2) длительно и равномерно высвобождают лекарственные средства после прикрепления к мишени; 3) усиливают терапевтический эффект; 4) ограничивают всасывание действующих веществ в кровь, блокируют

биотрансформацию и препятствуют выделению из места аппликации антимикробных средств; 5) снижают токсическое, раздражающее и аллергенное действия лекарственных препаратов по сравнению с его свободной молекулярной формой; 6) сохраняют фармакохимическую активность не менее 6-и месяцев [68, 88].

В связи с развитием антибиотикоустойчивости, в последнее время при разработке мазей все чаще используются антисептики, резистентность к которым развивается медленнее. Так предложены мази на гидрофильных основах с фурацилином и этакридина лактатом [57, 93], гипохлоритом натрия [88, 201]. Широко применяются йодофоры: йодопироновая мазь и мазь повидон-йода [185, 187, 191, 196 и др.]. Сообщается об эффективности генциана фиолетового в отношении метициллин-резистентных стафилококков [184].

Возрастает интерес к применению в лечении ран препаратов природного происхождения и биологически активных веществ, обладающих антисептическим и противовоспалительным действием, улучшающих регенераторные процессы в ране и стимулирующие местный иммунитет [124].

Так, например, из соплодий ольхи получен препарат «Альтан», приготовленный на полиэтиленоксидной гидрофильной основе с добавлением пропиленгликоля. Мазь обладает выраженным противовоспалительным и антимикробным действием в отношении грамположительных и грамотрицательных бактерий и грибов. Кроме того, она ускоряет очищение раны от гноя и стимулирует эпителизацию раневой поверхности [122].

Используется также препарат «Абисил-1», состав которого представлен природным набором терпеноидов пихты сибирской [77]; мазь «Биопин», содержащая сосновую живицу и пчелиный воск [117]. Сообщается о положительном эффекте применения милиацинового (просяного) масла [80], мази с маслом печени трески [215], мазей на гидрофильной основе с пергой [65, 79], меда [195, 197], прополиса [208], экстракта листьев зверобоя [203, 204, 216] и других препаратов [168, 207, 211, 213 и др.].

С целью стимуляции регенерации ран предложено местное использование криопреципитата [8], культуры фибробластов [165], окситоцина [63]

Все большую популярность приобретает системная энзимотерапия [84, 114, 132] и применение иммуномодуляторов [87], непрямая электрохимическая детоксикация [31], лимфогенная терапия [159]. Показано положительное влияние при лечении вялогранулирующих ран комплекса гиалуроновой кислоты с цинком (Куриозин) [30].

Сообщается об эффективности мазей с цАМФ [210, 220], простагландином Е1 [177], простациклином SM-10902 [186].

Встречаются и довольно нестандартные способы решения проблемы профилактики и лечения гнойных процессов. В частности, рядом авторов [69, 92, 142, 156] предложено и апробировано применение живых бактериальных препаратов – пробиотика споробактерина, в состав которого входят бактерии Bacillus subtilis. По данным авторов применение препарата местно в виде мази показало хорошие клинические результаты.

1.3. Физические факторы в местном лечении гнойных ран.

Физические факторы в лечении ран применяются с различными целями: для повышения эффективности хирургической обработки ран, с антисептической целью, для стимуляции регенерации, улучшения высвобождения и проникновения действующих веществ в ткани, для модифицирования действия различных лечебных средств и методов [149].

Для повышения эффективности хирургической обработки используются: обработка ран пульсирующей жидкостью [19], гидропрессивные технологии, т.е. применение сверхвысоконапорного однонаправленного микродисперсного потока жидкости [15, 108], криовоздействие.

Среди физических факторов важное место в лечении ран занимают ультразвуковые методы санации, поскольку ультразвук обладает антибактериальным эффектом в отношении многих возбудителей [52]. Это санация

низкочастотным ультразвуком и ультразвуком средней и низкой частоты [41, 152].

Известен способ обработки и лечения ран различными видами лазерного воздействия [82, 95, 100, 113], воздействие углекислым (CO_2-лазер) [7, 18, 24, 49], гелий-кадмиевым, гелий-неоновым [36], инфракрасным лазерами.

Применяется ультрафиолетовое облучение, светодиодное облучение красного диапазона [96, 97], фотодинамическая терапия [143, 151].

Для лечения ран применяется воздействие электромагнитных излучений низкой интенсивности, электрофорез постоянным электрическим током [7, 65, 112] .

Широко используются гипербарическая оксигенация, озонирование ран [15, 98, 99, 108], оксигенотерапия [2], местное применение гипохлорита натрия [88, 105].

Описаны способы, когда применяется воздушно-плазменные потоки [17], гелиевая плазма [41], плазменные потоки аргона в режиме бесконтактного воздействия [103], монооксид азота [151], а также сочетанное воздействие физических факторов: ультразвуковая кавитация и лазеротерапия; криовоздействие и лазерное облучение; комплексное воздействие холода, ультразвука и лазера, кислорода, барического давления и магнитного поля, ультразвука и ГБО; лазерное излучение и озон [90].

Применяются местная магнитотерапия [6, 76], идут разработки по созданию магнитных жидкостей, ферромагнитных композиций [14], магнитоуправляемых сорбентов [12], магнитных мазей [47] для лечения ран.

В некоторых случаях положительное влияние на течение раневого процесса оказывает рентгенотерапия и аппликационная бета-терапия [22].

При изучении литературы наше внимание привлек недавно разработанный способ виброакустической терапии с помощью аппарата «Витафон». По опыту использования этого метода проведено три Всероссийских научно-практических конференции в г. Санкт-Петербурге [16]. Виброакустическая

терапия оказалась эффективной при реимплантации тканей [9], при лечении ожогов [10], рубцов [20] и других кожных заболеваний [121], гепатита [58], пародонтита [42, 115]. Как показали исследования, метод улучшает микроциркуляцию в тканях [42, 58, 115, 157], стимулирует местный иммунитет [126]. Метод привлекателен своей простотой и физиологичностью.

Однако, мы не нашли данных о применении виброакустического воздействия при лечении гнойных ран.

Таким образом, подводя итог анализу данных литературы, следует сделать вывод, что поиск и разработка новых высокоэффективных мазей многонаправленного (антимикробного, дегидратирующего, стимулирующего регенерацию) действия является одной из актуальных и нерешенных задач хирургии; в качестве основ для данных мазей хорошо зарекомендовали себя биологически инертные полимеры – ПЭО и Na-КМЦ, которые совместимы с рядом лекарственных веществ как синтетического, так и природного происхождения.

Для повышения эффективности хирургической обработки ран, с антисептической целью, для стимуляции регенерации, улучшения высвобождения и проникновения действующих веществ в ткани, для модифицирования действия различных лечебных средств широко применяются самые разнообразные методы физического воздействия на рану. Но многие из них сложны и требуют применения специальной аппаратуры и подготовки персонала. Поэтому, на наш взгляд, является целесообразным изучение простого и доступного метода виброакустической терапии гнойных ран.

Глава 2. Материалы и методы исследования

2.1. Материалы исследования.

Материалом для исследования послужили мази, разработанные совместно коллективами кафедр фармацевтической технологии (зав. кафедрой – д.ф.н., профессор Т.А. Панкрушева) и оперативной хирургии и топографической анатомии КГМУ (зав. кафедрой – д.м.н., профессор А.Д. Мясников).

В процессе исследования и разработки оригинальных составов мазей использовались лекарственные и вспомогательные вещества, разрешенные к медицинскому применению и отвечающие требованиям действующей нормативно-технической документации:

Эритромицина эстолат (В.Р.);

Экстракт ромашки (ТУ 10-048549, 118-93);

Метиленовый синий (ФС 42-1525-80);

Натрий-карбоксиметилцеллюлоза (ТУ-6-55-39-90);

Глицерин (ФС 42-2202-84);

Полиэтиленоксид М.м. 400 (ФС 42-1242-96);

Полиэтиленоксид М.м. 1500 (ФС 42-1885-96);

Вода очищенная (ФС 42-2619-97).

Эритромицина эстолат (*Erythromycin estolate*) (или эритромицин 2^1-пропионат додецил сульфат) согласно классификации по происхождению относится к группе пролекарств, представляющих собой эфиры и соли эфиров природных макролидов, которые характеризуются большей кислотоустойчивостью и более высокой и стабильной биодоступностью по сравнению с исходными продуктами, выпускаемыми в виде оснований.

Эритромицина эстолат, как и все антибиотики группы эритромицина, имеет довольно широкий спектр антимикробной активности, который включает многие грамположительные кокки (стрептококки, стафилококки) и палочки, некоторые грамотрицательные микроорганизмы, спирохеты, хламидии, микоплазмы, легионеллы, анаэробы [125].

Экстракт ромашки (*Extractum Chamomillae*) – прозрачная маслянистая жидкость желтого цвета, со своеобразным специфическим запахом. Экстракт содержит углеводы, кумарины, каротиноиды, флавоноиды, витамины и т.д. Однако основной его составляющей является эфирное масло, в котором до 7%, иногда более, содержится хамазулена.

Экстракт оказывает противовоспалительное, бактерицидное, дезодорирующее, антиаллергическое действие, улучшает и ускоряет процессы регенерации тканей.

Метиленовый синий (*Methylenum coeruleum*) – темно-зеленый кристаллический порошок или темно-зеленые с бронзовым блеском кристаллы. Трудно растворим в воде (1:30), мало в спирте. Водные растворы имеют синий цвет. Применяется наружно в качестве антисептического средства при ожогах, пиодермии, фолликулитах, циститах, уретритах и т.д. Используются как спиртовые (1-3% концентрации), так и водные (0,02%) растворы метиленового синего.

На основании проведенного комплексного исследования разработаны следующие составы мазей:

1. Мази эритромицина эстолата на полимерных основах (удостоверение на рационализаторское предложение №1528-02 КГМУ от 02.12.2002)

Состав 1

Эритромицина эстолата (В.Р.)	1,0
Натрий-карбоксиметилцеллюлозы (ТУ-6-55-39-90)	5,0
Глицерина (ФС 42-2202-84)	10,0
Воды очищенной (ФС 42-2619-97)	до 100,0

Состав 2

Эритромицина эстолата (В.Р.)	1,0
Полиэтиленоксида М.м. 400 (ФС 42-1242-96)	79,2
Полиэтиленоксида М.м. 1500 (ФС 42-1885-96)	19,8

2. Многокомпонентные мази, содержащие сочетание эритромицина эстолата с метиленовым синим и экстрактом ромашки (удостоверение на рационализаторское предложение №1527-02 КГМУ от 02.12.2002)

Состав 1

Эритромицина эстолата (В.Р.)	1,0
Экстракта ромашки (ТУ 10-048549, 118-93)	2,0
Метиленового синего (ФС 42-1525-80)	0,004
Натрий-карбоксиметилцеллюлозы (ТУ-6-55-39-90)	5,0
Глицерина (ФС 42-2202-84)	10,0
Воды очищенной (ФС 42-2619-97)	до 100,0

Состав 2

Эритромицина эстолата (В.Р.)	1,0
Экстракта ромашки (ТУ 10-048549, 118-93)	2,0
Метиленового синего (ФС 42-1525-80)	0,004
Воды очищенной (ФС 42-2619-97)	2 мл
Полиэтиленоксида М.м. 400 (ФС 42-1242-96)	79,2
Полиэтиленоксида М.м. 1500 (ФС 42-1885-96)	19,8

Технология приготовления, физико-химические свойства (стабильность, дисперсионный состав, осмотическая активность), стерильность разработанных составов мазей были изучены на кафедрах фармацевтической технологии и микробиологии КГМУ. По этим показателям мази отвечают всем нормативным требованиям. Наиболее оптимальными основами, способствующими полному высвобождению эритромицина эстолата, являются гидрофильные основы – глицерогель Na-КМЦ и сплав полиэтиленоксидов. Мази стабильны в течение 24 месяцев при хранении в условиях холодильника в металлических тубах. При экстратемпоральном приготовлении и хранении в условиях холодильника в герметично закрытых стеклянных банках мази стабильны в течение 12 месяцев.

Второй частью работы было изучение влияния виброакустического воздействия на заживление гнойной раны.

Виброакустическая терапия осуществлялась аппаратом «Витафон». Внешний вид аппарата представлен на рисунке 1.

Рис. 1. Внешний вид виброакустического аппарата «Витафон»

Аппарат состоит из электронного блока, к которому присоединены два спаренных преобразователя – виброфоны. На лицевой стороне блока размещены переключатели режимов работы. На этикетке указано положение переключателей для каждого режима работы.

Аппарат работает в 4 режимах, отличающихся амплитудой и наличием или отсутствием импульсной модуляции.

Левый переключатель управляет амплитудой микровибрации. В режимах 1 и 3 амплитуда наименьшая – 2,8–5,4 мкм. В режимах 2 и 4 – наибольшая – 6–12,3 мкм. Правый переключатель включает импульсную модуляцию частоты с периодом около 1 сек (режимы 3 и 4).

Аппарат контактным способом создает микровибрацию тканей посредством непрерывно меняющейся звуковой частоты двух диапазонов.

Частота I диапазона непрерывно меняется от 20 Гц до 4,5 кГц и оптимизирована на максимизацию эффекта гидродинамического насоса в венах.

Частота II диапазона непрерывно меняется от 200 Гц до 18 кГц и направлена на увеличение эффекта снижения гидродинамического сопротивления в капиллярах.

Изменение частоты в заданных пределах и переход с одного диапазона на другой происходит автоматически по программе (см. рис. 2).

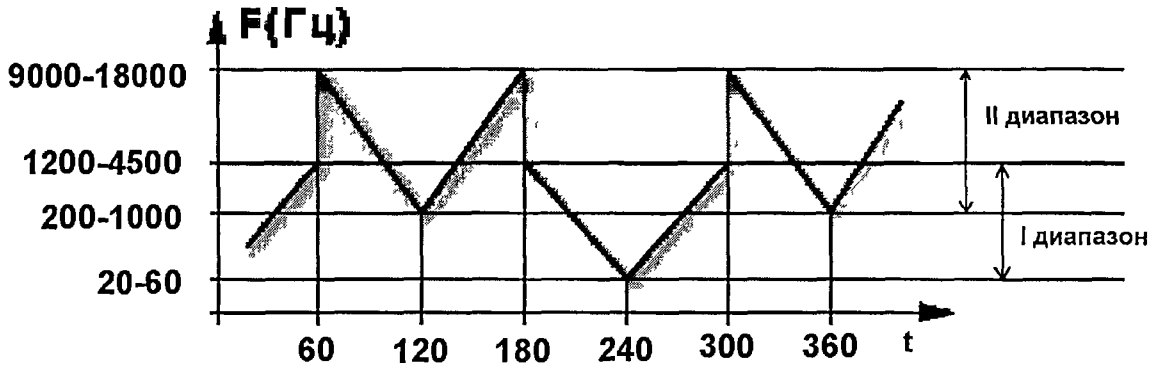

Рис 2. Частотные диапазоны аппарата «Витафон».

Лечебный эффект аппарата достигается за счет многократного увеличения капиллярного кровотока и лимфотока в области воздействия [16, 157].

В основе этого явления лежат два физических эффекта. Первый – это снижение сосудистого сопротивления при воздействии микровибрации звуковой частоты II диапазона. Для каждого диаметра сосуда существует своя оптимальная частота

Второй физический эффект – эффект гидродинамического насоса в венах. Под действием звуковых колебаний в венах образуется с одной стороны разрежение, а с другой – давление. Клапаны вен обеспечивает однонаправленный кровоток, чем и обеспечивается улучшение оттока из тканей. На использование этого эффекта ориентирован I частотный диапазон [16].

2.2. Структура эксперимента.

Исследование по изучению мазей включает эксперименты in vitro и in

vivo.

В экспериментах in vitro[1] проводился выбор и обоснование концентрации эритромицина эстолата, обоснование состава многокомпонентных мазей и изучение спектра их антибактериального действия.

Определение оптимальной концентрации антибиотика проводили методом диффузии в агар в отношении двух тест-культур: Bac. cereus ATCC 10702 и St. aureus ATCC 6538–P.

В качестве модельных образцов использовали мази с эритромицина эстолатом в концентрации 0,5; 1,0; 1,5%, приготовленные на полиэтиленоксидной основе и 5% глицерогеле Na-КМЦ. Было выполнено по 6 исследований каждого образца с обоими тест–штаммами.

Определение оптимального состава многокомпонентных мазей.

Для усиления антимикробной, а, следовательно, и терапевтической активности мазей мы посчитали целесообразным сочетать эритромицина эстолат с веществами, обладающими антисептическими свойствами – фитопрепаратом экстрактом ромашки и метиленовым синим. Введением метиленового синего также преследовалась цель улучшения товарного вида лекарственной формы – он придает мази приятный голубой цвет.

В состав 1% мазей эритромицина эстолата, изготовленных на 5% глицерогеле Na-КМЦ и ПЭО-основе, количество жидких лекарственных средств подбирали с учетом того, чтобы они не привели к изменению консистенции мазей. Экспериментально установлены оптимальные количества экстракта ромашки и 0,2% раствора метиленового синего – 2,0 г и 2 мл соответственно на 100,0 г мази.

На каждой основе было приготовлено по 4 образца мазей следующего состава: основа + антибиотик; основа + антибиотик + экстракт ромашки; основа + антибиотик + метиленовый синий; основа + антибиотик + экстракт

---

[1] Исследование выполнено совместно с аспирантом каф. фармацевтической технологии Ахмедом Имадом Махмудом, ст. преподавателем каф. микробиологии, к.ф.н. О.А. Медведевой под руководством зав. кафедрой фармацевтической технологии, профессора, д.ф.н. Т.А. Панкрушевой

ромашки + метиленовый синий.

Влияние каждого отдельно введенного компонента и их сочетания на силу антимикробного действия мазей эритромицина эстолата изучали методом диффузии в агар в отношении 2-х тест-штаммов: Bac. cereus ATCC 10702 и St. aureus ATCC 6538-P. Было выполнено по 6 исследований каждого образца.

В качестве контроля использовали мазь эритромицина заводского производства.

Спектр антимикробного действия многокомпонентных мазей изучался в сравнении с мазями на гидрофильных основах, содержащими только эритромицина эстолат, методом диффузии в агар в отношении штаммов St. aureus ATCC 6538-P, Bac. cereus ATCC 10702, Bac. subtilis ATCC 6633, E. coli ATCC 25922, Candida albicans ATCC 885-653, Proteus vulgaris и Pseudomonas aeruginosa ATCC 9027. Было выполнено по 6 исследований каждого образца со всеми тест–штаммами.

В экспериментах на животных изучена ранозаживляющая активность разработанных многокомпонентных мазей в сравнении с нелеченной раной и официнальной мазью и влияние на течение раневого процесса виброакустической терапии.

Эксперименты in vivo выполнены на 180 белых крысах-самцах линии «Вистар» массой 170±20 г. Для исследования отбирались животные без внешних признаков заболевания, прошедшие карантин в виварии КГМУ. Все животные содержались в одинаковых условиях на стандартном пищевом рационе в соответствии с приложением №8 к санитарным правилам по устройству, оборудованию и содержанию экспериментально-биологических клиник (вивариев) от 6.04.1973 г.

Всем животным под эфирным наркозом в стерильных условиях моделировалась гнойная рана по методике П.И. Толстых (1976) [40]. Для этого на спине на выбритом от шерсти и обработанном антисептиком участке иссека-

ли кожу с подкожной клетчаткой размером 2х2 см, затем в рану вводили марлевый шарик, содержащий 1 млрд. микробных тел суточной культуры Staphylococcus aureus 522 и рану ушивали. На 3-и сутки (через 48 ч) после моделирования у всех животных формировался абсцесс со всеми характерными признаками воспаления. После снятия швов края раны разводили, марлевый тампон удаляли, эвакуировали гной. Для стандартизации условий лечения, предупреждения деформации раны, а также для предупреждения высыхания, загрязнения раневой поверхности и укусов другими животными над раной подшивали к коже специальное разработанное нами устройство.

Устройство представлено на рисунке 3. Оно состоит из рамки (1) с квадратным отверстием (2) в центре размерами 2х2 см, с четырьмя «ушками» по углам (3) и двумя с боков (4) для подшивания к коже и имеет два паза (5), в которые входит «крышка» (6). Устройство при необходимости может быть изогнуто по плоскости, соответствуя изгибу спины животного. Устройство изготавливается из стойких к коррозии металлов (алюминий, нержавеющая сталь).



Рис. 3. Устройство для предохранения экспериментальных ран от повреждения и загрязнения.

Поскольку со временем происходило прорезывание швов или перетирание нитей, фиксирующих устройство, для стандартизации оно у всех животных удалялось на 7 сутки лечения.

Затем определяли площадь исходной раны (наносили контуры на про-

зрачную пленку) и выполняли обработку раны 3% раствором перекиси водорода. Дальнейшее лечение животных отличалось в зависимости от поставленной цели.

В зависимости от способа лечения экспериментальной гнойной раны животные распределены на серии. Распределение животных представлено в табл. 1.

Таблица 1.

Распределение экспериментальных животных.

Серия		Метод лечения	Количество животных
1	Контрольная группа	Животные без лечения	30
2	Группа сравнения	Лечение официнальной эритромициновой мазью	30
3	Опытная группа	Лечение многокомпонентной мазью эритромицина эстолата на Na-КМЦ основе	30
4	Опытная группа	Лечение многокомпонентной мазью эритромицина эстолата на ПЭО основе	30
5	Опытная группа	Виброакустическая терапия ран	30
6	Опытная группа	Комплексное применение многокомпонентной мази эритромицина эстолата и виброакустической терапии	30
Всего:			180

В 1-ой серии животным производилась только ежедневная обработка раны 3% раствором перекиси водорода.

Во 2-ой серии ежедневно производилась обработка раны 3% раствором перекиси водорода и наложение маревой салфетки с официнальной эритромициновой мазью.

В 3-ей и 4-ой сериях ежедневно производилась обработка раны 3% раствором перекиси водорода и наложение маревой салфетки с исследуемой мазью.

В 5-ой серии ежедневно после обработки раны 3% раствором перекиси

водорода производилось фонирование раны.

В 6-ой серии ежедневно после обработки раны 3% раствором перекиси водорода и нанесения на раневую поверхность многокомпонентной мази эритромицина эстолата на Na-КМЦ основе производилось фонирование раны с последующим наложением марлевой салфетки с исследуемой мазью.

Для того, чтобы эффект воздействия был сопоставим у мелких лабораторных животных с эффектом у человека, виброакустическое фонирование во всех случаях проводилось в режиме 1 (т.е. наименее «интенсивном») и только одним виброфоном. Виброфон накладывался на рану через стерильную полиэтиленовую пленку. Фонирование проводилось в течение 2 мин одновременно 2 животным.

2.3. Методы исследования.

Выбор и обоснование концентрации эритромицина эстолата и оптимального состава многокомпонентных мазей осуществляли в опытах in vitro с использованием **метода диффузии в агар на плотных питательных средах** с использование вышеописанных тест-штаммов (ГФ XI изд., 1990, вып.2, С.210-214).

Культуры предварительно выращивали на мясопептонном агаре в течение 24–48 ч. Смыв тест-штаммов микроорганизмов производили стерильным изотоническим раствором натрия хлорида и разводили согласно стандарту мутности Государственного контрольного института медицинских и биологических препаратов им. Л.А. Тарасевича до необходимой концентрации 1 млрд микробных тел в 1 мл.

Расплавленные питательные среды охлаждали до 40°С, засевали их соответствующей тест–культурой и разливали по 10 мл в чашки Петри, установленные на горизонтальной плоскости, затем подсушивали в термостате в течение 30 мин при 37°С. На поверхность засеянной среды помещали на равном расстоянии от края чашки и друг от друга стерильные цилиндры одного

размера и массы. В каждый цилиндр вносили по 0,1 г исследуемого образца мази. Выдерживали чашки в течение 1 ч при комнатной температуре для устранения колебаний во времени между внесением мазей и началом термостатирования. Затем чашки инкубировали в термостате при (36±1)°С в течение 18 ч. По истечении срока инкубации измеряли зоны ингибирования роста тест-штаммов (мм).

Полученные результаты обрабатывали статистически согласно ГФ XI изд. (1987, вып.1, С.236).

Течение раневого процесса у экспериментальных животных оценивалось планиметрически, по внешнему состоянию раны, а также гистологическим и микробиологическим методами. Протоколирование показателей и выведение животных из эксперимента осуществлялось на 1, 3, 5, 7, 14 и 21-е сутки от начала лечения.

При визуальном осмотре ран обращали внимание на состояние раны и фиксировали сроки ликвидации отека окружающих тканей, сроки очищения раны, появления грануляций, начала краевой эпителизации и полного заживления раны.

Планиметрический метод исследования. Для объективной оценки скорости заживления раны по изменению ее площади мы использовали метод Л.Н. Поповой [148] в нашей модификации. Площадь ран определялась следующим образом: на рану накладывалась прозрачная пленка и на нее черным маркером наносился контур раны; эта процедура выполнялась поочередно всем исследуемым животным.

Подсчет площади ран был нами модифицировании за счет применения сканирования и обработки полученных данных на ЭВМ (рац. предложение КГМУ №1474-01). Методика состоит в следующем:

1. Пленка с полученными контурами сканируется на белом фоне. Разрешение при сканировании – 100–300 пикс/дюйм. Далее производится обработка изображения с помощью программы «Adobe Photoshop» вер-

сии 3.0 и выше:

2. Фрагмент с контуром раны «вырезается» в отдельное окно и его контуры закрашиваются черным цветом с помощью опции «Заливка».
3. Производится максимальное контрастирование изображения и удаление артефактов с помощью «ластика». Таким образом, получается изображение состоящее только из черного и белого цветов без полутонов.
4. Определяем размер изображения (его высоту и ширину) используя опцию меню «Изображение» – «Размер изображения» и вычисляем его площадь.

   Площадь изображения = высота изображения х ширина изображения
5. В меню «Изображение» – «Гистограмма» смотрим, какую часть площади изображения в процентах занимает черный цвет (т.е. площадь раны) и вычисляем эту площадь.

$$\text{Площадь раны} = \frac{\text{площадь изображения}}{100\%} \times \%\ \text{черного цвета}$$

Таким методом определяются площади всех ран, а затем вычисляется средняя площадь (M ± m).

Процент уменьшения площади ран от исходного размера (т.е. процент заживления раны) вычислялся по формуле:

$$\text{ПУП} = \frac{S_0 - S}{S_0} \times 100\%, \qquad (1)$$

где ПУП – процент уменьшения площади,

S_0 – исходная средняя площадь ран на начало лечения,

S – средняя площадь ран на момент измерения.

Скорость заживления ран (т.е. процент уменьшения площади за сутки) вычислялся по формуле:

$$\text{СЗ} = \frac{\text{ПУП}_1 - \text{ПУП}_0}{T}, \qquad (2)$$

где СЗ – скорость заживления,

$ПУП_1$ – процент уменьшения площади ран от исходной на момент измерения,

$ПУП_0$ – процент уменьшения площади ран при предыдущем измерении,

t – количество дней между измерениями.

Микробиологическое исследование включало количественное определение микробов в 1 г ткани в динамике по следующей методике [148]. После выведения животного из эксперимента в стерильных условиях из раны брали биоптат весом 0,05-0,4 г. Биоптат взвешивали и вычисляли коэффициент пересчета на 1 г ткани (К). Затем биоптат растирали в стерильной ступке и суспензировали в изотоническом растворе натрия хлорида из расчета 1:10. Далее делали десятикратные разведения суспензии в изотоническом растворе натрия хлорида до 10^{-3}, а при необходимости и более. Из каждого разведения производили посев 0,1 мл суспензии в чашки Петри с плотной питательной средой (агар). Посевы инкубировали в термостате при температуре 37°С в течение 20 ч, затем 1сут выдерживали при комнатной температуре. После этого производили подсчет колоний, выросших на чашке, и делали соответствующий пересчет на 1 г ткани. Подсчет колоний производили на тех чашках, где колонии росли изолированно и количество их не превышало 300.

Количество микробов на 1 г ткани вычисляли по формуле:

$N = n \times 10 \times 10$ (или 100, или 1000) $\times$ К, (3)

где: N – количество микробов в 1 г биоптата; n – количество микробов, выросших на чашке; 10 – пересчет на 1 г суспензии; 10, 100 или 1000 – разведение материала, засеянного на чашку, с которой ведут подсчет колоний; К — коэффициент пересчета навески на 1 г биоптата.

Гистологическое изучение раневых биоптатов производили на 1, 3, 5, 7, 10, 14 и 21-е сутки от начала лечения после выведении подопытного животного из эксперимента путем передозировки наркоза. Забор материала

осуществляли путем иссечения участка мягких тканей дна и прилежащего края раны лезвием. Взятый материал сразу фиксировали в 10% растворе нейтрального формалина с последующей проводкой по восходящим спиртам и заливкой в парафин по стандартной методике. Приготовленные парафиновые срезы окрашивали гематоксилин-эозином. Гистологические препараты консультированы к.м.н., доцентом кафедры гистологии и эмбриологии Л.Н. Моралевым.

Статистическую обработку результатов исследования проводили с использованием методов однофакторного дисперсионного анализа с помощью электронных таблиц Microsoft Excel 2003 и программы «Биостатистика». Вычислялись средние величины количественных показателей и их средние ошибки. Достоверность различий средних величин оценивали по показателю Стьюдента.

Глава 3. Теоретическое обоснование и экспериментальная разработка составов многокомпонентных мазей с эритромицина эстолатом

3.1. Обоснование и разработка составов многокомпонентных мазей с эритромицина эстолатом[1]

3.1.1. Выбор концентрации антибиотика эритромицина эстолата в мазях

Поскольку в доступной литературе отсутствуют сведения о разработке мазей с эритромицина эстолатом, выбор оптимальной концентрации антибиотика сделан на основании собственных экспериментальных данных.

Результаты исследований представлены в табл. 2 и 3.

Таблица 2

Зависимость антимикробной активности эритромицина эстолата от его концентрации в мазях на 5% глицерогеле Na-КМЦ

Концентрация эритромицина эстолата в мази, %	Зоны задержки роста тест-микроба, мм	
	Bac. cereus ATCC 10702	St. aureus ATCC 6538 – P
	n=6	n=6
0,5	27,70 ± 0,20	28,00 ± 0,22
1,0	30,80 ± 0,53*	31,00 ± 0,78*
1,5	31,10 ± 0,45**	31,50 ± 0,55**
Примечание.	* – P < 0,005, ** – P > 0,05	

Анализируя данные табл. 2, можно проследить достоверное увеличение диаметра зон угнетения роста тест-микробов при переходе концентрации эритромицина эстолата в мази от 0,5% до 1,0%. Так, диаметр зон задержки роста Bac. cereus при переходе концентрации от 0,5% до 1% достоверно увеличивается от 27,70±0,20 мм до 30,80±0,53 мм, диаметр зон задержки роста St. aureus при переходе концентрации эритромицина эстолата в мази от 0,5% до 1,0% достоверно увеличивается от 28,00±0,22 мм до 31,20±0,78 мм.

---

[1] Исследование выполнено совместно с аспирантом каф. фармацевтической технологии Ахмедом Имадом Махмудом, ст. преподавателем каф. микробиологии, к.ф.н. О.А. Медведевой под руководством зав. кафедрой фармацевтической технологии, профессора, д.ф.н. Т.А. Панкрушевой

Повышение концентрации антибиотика в мази от 1% до 1,5%, как видно из таблицы, не приводит к статистически достоверному увеличению зон подавления роста обоих микроорганизмов. Поэтому, на основании полученных результатов, наиболее оптимальной следует считать концентрацию эритромицина эстолата в мази на 5% глицерогеле Na-КМЦ равную 1%.

Таблица 3

Зависимость антимикробной активности эритромицина эстолата от его концентрации в мазях на ПЭО-основе

Концентрация эритромицина эстолата в мази, %	Зоны задержки роста тест-микроба, мм	
	Bac. cereus ATCC 10702	St. aureus ATCC 6538 – P
	n=6	n=6
0,5	28,30 ± 0,58	27,80 ± 0,25
1,0	31,00 ± 0,38*	32,60 ± 0,58*
1,5	31,50 ± 0,42**	32,00 ± 0,20**
Примечание.	* – P < 0,005, ** – P > 0,05	

Из результатов, представленных в табл. 3, также можно сделать вывод, что изменение концентрации антибиотика в мази на ПЭО-основе приводит к достоверному увеличению диаметра зон угнетения роста тест–микробов при переходе концентрации от 0,5% до 1,0%. Так диаметр зон задержки роста Bac. cereus при переходе концентрации от 0,5% до 1% достоверно увеличивается от 28,30±0,58 мм до 31,00±0,38 мм, диаметр зон задержки роста St. aureus при переходе концентрации эритромицина эстолата в мази от 0,5% до 1,0% достоверно увеличивается от 27,80±0,25 мм до 32,60±0,58 мм.

Последующее повышение концентрации антибиотика не приводит к статистически достоверному увеличению зон подавления роста микроорганизмов. Наиболее приемлемой концентрацией эритромицина эстолата в мази на полиэтиленоксидной основе также следует считать 1%.

Исходя из вышеизложенного, нами впервые предложены мази эритромицина эстолата следующего состава:

Состав 1

Эритромицина эстолата (В.Р.)	1,0
Натрий-карбоксиметилцеллюлозы (ТУ-6-55-39-90)	5,0
Глицерина (ФС 42-2202-84)	10,0
Воды очищенной (ФС 42-2619-97)	до 100,0

Состав 2

Эритромицина эстолата (В.Р.)	1,0
Полиэтиленоксида М.м. 400 (ФС 42-1242-96)	79,2
Полиэтиленоксида М.м. 1500 (ФС 42-1885-96)	19,8

3.1.2. Выбор оптимального состава многокомпонентных мазей

Результаты исследований представлены в табл. 4 и 5.

Таблица 4

Влияние антисептиков на антимикробную активность мазей на ПЭО-основе

Объект исследования	Зона задержки роста тест-культуры, мм	
	Bac. Cereus ATCC 10702	St. aureus ATCC 6538-P
Эритромициновая мазь заводского изготовления (контроль)	26,70±0,32	29,00±0,55
ПЭО-основа + эритромицина эстолат (контроль)	31,50±0,39 P < 0,001	31,00±0,32 P=0,01
ПЭО-основа + эритромицина эстолат + экстракт ромашки	31,80±0,25 P>0,05	32,20±0,38 P=0,03
ПЭО-основа + эритромицина эстолат + метиленовый синий	32,50±0,20 P<0,05	33,20±0,42 P=0,002
ПЭО-основа + эритромицина эстолат + экстракт ромашки + метиленовый синий	35,00±0,48 P<0,001	38,20±0,42 P<0,001

Как следует из результатов исследования составов мазей на ПЭО-основе, представленных в табл. 4, сочетание эритромицина эстолата с экстрактом ромашки не усиливает антибактериального действия мазей. Незначительное увеличение зоны ингибирования роста тест-культур наблюдается

при диффузии в агар мази, содержащей антибиотик и метиленовый синий. Однако одновременное сочетание в мази на ПЭО-основе эритромицина эстолата с экстрактом ромашки и метиленовым синим приводит к значительному увеличению зоны задержки роста как Bac. cereus, так и St. aureus.

Таблица 5

Влияние антисептиков на антимикробную активность мазей на 5% глицерогеле NaКМЦ

Объект исследования	Зона задержки роста тест-культуры, мм	
	Bac. cereus ATCC 10702	St. aureus ATCC 6538-P
Эритромициновая мазь заводского изготовления (контроль)	26,70±0,32	28,00±0,55
Глицерогель Na-КМЦ + эритромицина эстолат (контроль)	31,20±0,65 P<0,001	33,30±0,42 P<0,001
Глицерогель Na-КМЦ + эритромицина эстолат + экстракт ромашки	32,00±0,32 P=0,3	33,00±0,40 P=0,6
Глицерогель Na-КМЦ + эритромицина эстолат + метиленовый синий	33,00±0,22 P=0,025	33,80±0,15 P=0,2
Глицерогель Na-КМЦ + эритромицина эстолат + экстракт ромашки + метиленовый синий	36,00±0,23 P<0,001	39,00±0,24 P<0,001

Сходные результаты получены и при изучении составов мазей на основе Na-КМЦ. Как следует из результатов, представленных в табл. 5, сочетание эритромицина эстолата с экстрактом ромашки не усиливает антибактериального действия мазей. Незначительное увеличение зоны ингибирования роста тест-культур при диффузии в агар мази, содержащей антибиотик и метиленовый синий, в отношении St. aureus является статистически недостоверным. Однако одновременное сочетание в мазях на геле Na-КМЦ эритромицина эстолата с экстрактом ромашки и метиленовым синим приводит к значительному увеличению зоны задержки роста как Bac. cereus, так и St. aureus.

Т.о., микробиологическим методом установлено, что многокомпонентные мази по силе антимикробного действия значительно превышают мазь, содержащую только антибиотик эритромицина эстолат, и эритромициновую

мазь заводского производства.

Исходя из данных проведенного эксперимента, нами впервые предложены составы многокомпонентных мазей, включающие антибиотик-макролид – эритромицина эстолат в сочетании с экстрактом ромашки и метиленовым синим.

Состав 1

Эритромицина эстолата (В.Р.)	1,0
Экстракта ромашки (ТУ 10-048549, 118-93)	2,0
Метиленового синего (ФС 42-1525-80)	0,004
Натрий-карбоксиметилцеллюлозы (ТУ-6-55-39-90)	5,0
Глицерина (ФС 42-2202-84)	10,0
Воды очищенной (ФС 42-2619-97)	до 100,0

Состав 2

Эритромицина эстолата (В.Р.)	1,0
Экстракта ромашки (ТУ 10-048549, 118-93)	2,0
Метиленового синего (ФС 42-1525-80)	0,004
Воды очищенной (ФС 42-2619-97)	2 мл
Полиэтиленоксида М.м. 400 (ФС 42-1242-96)	79,2
Полиэтиленоксида М.м. 1500 (ФС 42-1885-96)	19,8

3.2. Определение биоцидной активности разработанных мазей эритромицина эстолата in vitro

Результаты исследования биоцидной активности разработанных мазей различного состава в отношении штаммов St. aureus ATCC 6538-P, Bac. cereus ATCC 10702, Bac. subtilis ATCC 6633, E. coli ATCC 25922, Candida albicans ATCC 885-653, Proteus vulgaris и Pseudomonas aeruginosa ATCC 9027 представлены в табл. 6.

Таблица 6

Спектр антибактериального действия мазей эритромицина эстолата на гидрофильных основах.

Исследуемый объект	Зона задержки роста, M±m, мм						
	Candida albicans ATCC 885-653	Bac. subtilis ATCC 6633	Pseudomonas aeruginosa ATCC 9027	Esherichia coli ATCC 25922	Proteus vulgaris	Bac. cereus ATCC 10702	Staphylococcus aureus ATCC 6538-P
	n=6	n=6	n=6	n=6	n=6	n=6	n=6
Мазь эритромицина эстолата на ПЭО-основе – контроль	26,40±0,42	28,30±0,82	10,00±0,20	9,20±0,18	11,4±0,42	31,50±0,39	31,00±0,32
Многокомпонентная мазь эритромицина эстолата на ПЭО-основе	33,30±1,20	32,30±0,94	17,7±0,34	17,20±0,32	21,30±0,50	35,30±1,17	37,50±0,96
Мазь эритромицина эстолата на Na-КМЦ-основе – контроль	27,10±0,84	27,40±0,45	9,80±0,15	10,2±0,78	11,20±0,38	31,20±0,65	32,30±0,42
Многокомпонентная мазь эритромицина эстолата на Na-КМЦ-основе	32,30±0,83	33,30±0,58	17,50±0,58	14,20±0,48	19,20±0,40	36,00±1,32	37,2±0,64

Примечание. Разница между контролем и опытом во всех исследованиях достоверна ($P<0,05$).

Как видно из табл. 6, как одно-, так и многокомпонентные мази на обеих основах обладают биоцидным действием в отношении всех взятых тест-культур. Оно более выражено в отношении Bac. cereus, Bac. subtilis, Candida albicans и St. aureus. Однако размеры зон ингибирования роста тест-штаммов свидетельствуют, что антимикробная активность многокомпонентных мазей значительно выше, чем мазей, содержащих только эритромицина эстолат. Кроме того, почти в 1,5–2 раза возрастает активность мазей, содержащих антибиотик и антисептики, в отношении Pseudomonas aeruginosa, E. coli и Proteus vulgaris. Так, например, зона задержки роста Pseudomonas aeruginosa ATCC 9027 при диффузии однокомпонентной мази на ПЭО-основе составляет 10,00±0,20 мм, тогда как при диффузии многокомпонентной мази на той же основе – 17,7±0,34 мм, т.е. в 1,8 раза больше.

Таким образом, анализ результатов, полученных при микробиологическом исследовании, показал, что сочетание эритромицина эстолата с экстрактом ромашки и метиленовым синим в мазях на Na-КМЦ и ПЭО основах, является оправданным – многокомпонентные мази обладают широким спектром антимикробной активности, включающим грамположительные и грамотрицательные микроорганизмы, и большим биоцидным эффектом, чем однокомпонентные мази и официнальная эритромициновая мазь.

Глава 4. Сравнительное исследование ранозаживляющих свойств разработанных многокомпонентных мазей in vivo

Для оценки течения раневого процесса при лечении разработанными многокомпонентными мазями эритромицина эстолата было выполнено 4 серии экспериментов: моделирование гнойной раны (1-я серия), лечение гнойной раны официнальной эритромициновой мазью (2-я серия) и лечение разработанными мазями на Na-КМЦ (3-я серия) и ПЭО (4-я серия) основах. Течение раневого процесса оценивалось на основании планиметрических, внешних клинических, микробиологических и гистологических данных.

4.1. Планиметрическая оценка течения раневого процесса

Полученные в ходе исследования результаты измерения площади ран в динамике представлены в табл. 7.

Как видно из табл. 7, исходные экспериментальные раны были сопоставимы по своей площади; во всех сериях происходило постепенное уменьшение площади ран в сравнении с предшествующим сроком наблюдения. Во 2-й серии (лечение официнальной эритромициновой мазью) достоверное различие в ускорении заживления по сравнению с 1-й серией отмечается с 7-х суток (42,9 и 24,0% соответственно). В 3-й серии (лечение разработанной мазью на Na-КМЦ основе) достоверное различие в ускорении заживления по сравнению со 2-й серией отмечается с 7-х суток (58,1 и 42,9% соответственно). В 4-й серии (лечение разработанной мазью на ПЭО основе) достоверное различие в ускорении заживления по сравнению со 2-й серией отмечается уже с 5-х суток (64,8 и 42,9% соответственно).

Данные, приведенные в табл. 7, свидетельствуют о более быстром уменьшении площади ран при лечении многокомпонентными мазями на гидрофильных основах по сравнению с моделью и контролем. Так к 7-м суткам площади ран уменьшились: в 1-й серии – на 24%, во 2-й серии – 42,9%, в 3-й серии – 58,1%, в 4-й серии – 64,8%. К 14-м суткам от начала лечения сокращение площади ран в 3-й серии было на 8% больше, чем во 2-й серии

Таблица 7.

Динамика изменения площади ран у экспериментальных животных разных серий

Серия	1		2		3		4	
	Модель без лечения		Лечение официнальной эритромициновой мазью		Лечение многокомпонентной мазью на Na-КМЦ основе		Лечение многокомпонентной мазью на ПЭО-основе	
Срок наблюдения	M±m, мм^2	% заживления, P±m$_P$	M±m, мм^2	% заживления, P±m$_P$	M±m, мм^2	% заживления, P±m$_P$	M±m, мм^2	% заживления, P±m$_P$
Исходная площадь	460±11,2	-	467±8,3 P>0,05	-	473,3±15,5 P>0,05	-	443±10,5 P>0,05	-
1 сут	443±8,4	3,7±3,4	450±7,3 P>0,05	3,6±3,4	451,2±15,5 P>0,05	4,7±3,9	421±9,6 P<0,05	4,9±3,9
3 сут	434±19,4	5,7±4,5	414±15,8 P>0,05	11,2±6,2	399,6±28,1 P>0,05	15,6±7,1	374±15,7 P=0,08	15,5±7,1
5 сут	383±13,8	16,7±7,8	355±25,9 P>0,05	24,0±8,9	318,5±23,1 P>0,05	32,7±9,8	266±12,6 P<0,05	39,9±10,2
7 сут	350±26,4	24,0±9,5	267±22,5 P<0,05	42,9±11,1	198±22,2 P<0,05	58,1±11,0	156±21,7 P<0,05	64,8±10,7
10 сут	318±30,7	30,8±11,2	181±11,2 P<0,05	61,3±11,8	143±12,6 P<0,05	69,9±11,1	79,1±6,1 P<0,001	82,1±9,3
14 сут	302±42,6	34,4±12,7	121±7,9 P<0,05	74,0±11,7	83,7±11,5 P<0,05	82,3±10,2	54,2±4,0 P<0,001	87,8±8,7
21 сут	227±46,2	50,6±15,1	105±4,7 P<0,05	77,6±12,6	39,2±4,5 P<0,001	91,7±8,3	11,1±3,0 P<0,001	97,8±4,4

Примечание. Достоверность различий средних величин определялась во 2-й серии – по отношению к 1-й, в 3-й и 4-й сериях – по отношению ко 2-й.

(82,3% и 74% соответственно), а в 4-й серии – на 13% больше (87,8% и 74% соответственно).

К 21-м суткам от начала лечения площадь ран в 3-й серии сократилась на 14% больше по сравнению со 2-й серией (91,7% и 77,6% соответственно), а в 4-й серии – на 20% больше (97,8% и 77,6% соответственно).

Скорость заживления ран в разных сериях показана в табл. 8.

Таблица 8

Скорость заживления ран

у экспериментальных животных разных серий (%/сут)

Серия	1	2	3	4
Срок наблюдения	Модель без лечения	Лечение официнальной эритромициновой мазью	Лечение многокомпонентной мазью на Na-КМЦ основе	Лечение многокомпонентной мазью на ПЭО-основе
1 сут	3,7	3,6	4,7	4,8
3 сут	1,0	3,8	5,4	5,3
5 сут	5,5	6,5	8,6	12,2
7 сут	3,7	9,4	12,7	12,5
10 сут	2,3	6,1	3,9	8,6
14 сут	0,9	3,2	3,1	1,9
21 сут	2,3	0,5	1,3	1,4

Как видно из табл. 8, практически на всех сроках скорость заживления преобладает в 3-й и 4-й сериях. Особенно отчетливо это прослеживается на сроках 3, 5 и 7 суток, где скорость заживления в 3-й и 4-й сериях в 1,3–1,8 (1,4±0,08) раза выше, чем во 2-й серии.

Таким образом, полученные данные планиметрического исследования подтверждают высокую эффективность разработанных многокомпонентных мазей на гидрофильных основах в лечении гнойных ран по сравнению с официнальной эритромициновой мазью: они способствуют уменьшению площади ран на 8% – 13% на 14-е сутки и на 14%– 20% на 21-е сутки наблюдения, повышают скорость заживления на 3, 5 и 7-е сутки в 1,5–1,8 раза по сравнению с контролем.

4.2. Оценка течения раневого процесса по внешним клиническим признакам

После моделирования на 1-е сутки во всех сериях раны выглядели следующим образом: отмечалась гиперемия, отек и инфильтрация окружающих тканей и краев ран, дно их было покрыто налетом фибрина с участками некроза, наблюдалось обильное гнойное или гнойно-геморрагическое отделяемое.

В процессе лечения происходило изменение внешнего вида ран: купировался отек и инфильтрация окружающих тканей, происходило очищение поверхности от гнойно-некротических масс, появлялись грануляции и начиналась постепенная эпителизация. Динамика этих изменений отображена в табл. 9.

Таблица 9.

Клинические признаки течения раневого процесса у животных разных серий

Серия	Условия лечения	Сроки появления признака, сутки			
		Ликвидация перифокального отека	Очищение раны	Появление грануляций	Начало краевой эпителизации
1	Нелеченная рана (контроль)	8,7±0,3	10,6±0,4	10,9±0,4	13,1±0,3
2	Официнальная эритромициновая мазь	6,1±0,2	7,9±0,3	8,2±0,4	9,5±0,2
3	Многокомпонентная мазь эритромицина эстолата на Na-КМЦ основе	4,5±0,3	5,6±0,4	5,8±0,4	7,1±0,3
4	Многокомпонентная мазь эритромицина эстолата на ПЭО основе	4,1±0,2	5,3±0,4	5,5±0,4	6,8±0,3

Примечание. Достоверность различий средних величин определялась во 2-й серии – по отношению к 1-й, в 3-й и 4-й сериях – по отношению ко 2-й. Разница во всех сериях достоверна ($P<0,001$).

Как видно из представленной таблицы, при применении многокомпонентных мазей эритромицина эстолата на Na-КМЦ основе по сравнению с контролем (эритромициновая мазь) сокращались сроки: купирования отека в 1,4 раза (4,5±0,3 сут и 6,1±0,2 сут соответственно), очищения раны в 1,4 раза (5,6±0,4 сут и 7,9±0,3 сут соответственно), начала роста грануляций в 1,4 раза (5,8±0,4 сут и 8,2±0,4 сут соответственно), начала эпителизации в 1,3 раза (7,1±0,3 сут и 9,5±0,2 сут соответственно).

При применении многокомпонентных мазей эритромицина эстолата на ПЭО-основе по сравнению с контролем (эритромициновая мазь) сокращались сроки: купирования отека в 1,5 раза (4,1±0,2 сут и 6,1±0,2 сут соответственно), очищения раны в 1,5 раза (5,3±0,4 сут и 7,9±0,3 сут соответственно), начала роста грануляций в 1,5 раза (5,5±0,4 сут и 8,2±0,4 сут соответственно), начала эпителизации в 1,4 раза (6,8±0,3 сут и 9,5±0,2 сут соответственно).

Таким образом, применение многокомпонентных мазей эритромицина эстолата на гидрофильных основах способствовало сокращению основных фаз течения раневого процесса в 1,3–1,5 (1,4±0,03) раза в сравнении с лечением официнальной эритромициновой мазью, что подтверждает их высокую эффективность в лечении гнойных ран.

4.3. Микробиологическая характеристика течения раневого процесса

Полученные данные микробиологического исследования ран представлены в табл. 10. Как видно из представленной таблицы, микробная обсемененность раны в 1-й серии остается высокой на всех сроках наблюдения вплоть до 21-х суток ($2,2±0,5*10^8$ – $9,1±3,0*10^6$ КОЕ/г). Лечение официнальной эритромициновой мазью способствует уменьшению микробного загрязнения ран, но недостаточно эффективно – к 14-м суткам оно уменьшается только в 13 раз и остается достаточно высоким к 21-м суткам – $5,3*10^4$ КОЕ/г.

Таблица 10.

Результаты определения микробной обсемененности ран в разных сериях в динамике

(КОЕ в 1 г ткани, M±m)

	1 сут	3 сут	5 сут	7 сут	10 сут	14 сут	21 сут
1-я серия – модель без лечения	$2,2±0,5*10^8$	$6,8±0,4*10^7$	$1,1±0,4*10^8$	$4,5±0,9*10^7$	$6,2±1,0*10^7$	$1,6±0,5*10^7$	$9,1±3,0*10^6$
2-я серия – лечение эритромициновой мазью	$2,7±0,6*10^8$ P=0,6	$1,9±0,5*10^8$ P=0,06	$2,4±0,2*10^7$ P=0,01	$1,1±0,3*10^7$ P=0,25	$9,7±3,2*10^6$ P=0,008	$1,7±0,4*10^6$ P=0,048	$5,3±1,9*10^4$ P=0,03
3-я серия – лечение мазью на Na-КМЦ основе	$3,4±0,9*10^8$ P=0,56	$1,1±0,2*10^8$ P=0,2	$9,4±2,7*10^6$ P=0,01	$7,3±2,2*10^5$ P=0,2	$1,9±0,3*10^5$ P=0,04	$5,4±0,4*10^3$ P=0,01	Роста нет
4-я серия – лечение мазью на ПЭО основе	$3,1±0,7*10^8$ P=0,6	$1,0±0,3*10^8$ P=0,17	$1,4±0,2*10^7$ P=0,03	$6,1±2,4*10^5$ P=0,02	$7,6±0,9*10^4$ P=0,04	$7,5±3,1*10^2$ P=0,02	Роста нет

Примечание. Достоверность разницы средних величин определялась во 2-й серии по отношению к 1-й, в 3-й и 4-й сериях – по отношению ко 2-й.

Наилучшие результаты наблюдаются в 3-й и 4-й сериях. Так, при обработке ран многокомпонетной мазью на Na-КМЦ основе к 7-м суткам микробная нагрузка в ране снижается в среднем в 500 раз от исходной (от $3,4\pm0,9*10^8$ до $7,3\pm2,2*10^5$ КОЕ/г), на 14-е сутки она в 300 раз меньше чем в контроле ($5,4\pm0,4*10^3$ и $1,7\pm0,4*10^6$ КОЕ/г соответственно). При обработке ран многокомпонетной мазью на ПЭО-основе к 7-м суткам микробная нагрузка в ране снижается в среднем в 500 раз от исходной (от $3,1\pm0,7*10^8$ до $6,1\pm2,4*10^5$ КОЕ/г), на 14-е сутки она в 2000 раз меньше чем в контроле ($7,5\pm3,1*10^2$ и $1,7\pm0,4*10^6$ КОЕ/г соответственно). К 21-м суткам роста микробной культуры в 3-й и 4-й сериях не наблюдалось, что свидетельствует о высокой антибактериальной эффективности разработанных препаратов.

4.4. Гистологическая оценка течения раневого процесса

На **1-е сутки** после моделирования микроскопическая картина во всех сериях выглядит следующим образом. Вся поверхность раны покрыта массивным фибринозно-лейкоцитарный слоем. Большинство лейкоцитов – в состоянии распада. Соединительная ткань под лейкоцитарным струпом резко отечна, инфильтрирована сегментоядерными лейкоцитами и единичными макрофагами. Подлежащая соединительнотканная клетчатка разрыхлена, фибробласты ее полиморфны, имеют базофильную цитоплазму и набухшие, разрыхленные ядра. Кровеносные сосуды расширены. Встречаются очаги геморрагии диапедезного характера. Отечные явления распространяются на края кожи. Эпителий дистрофичен, вакуолизирован, край его уплощен.

Динамика морфологических изменений при моделировании гнойной раны без лечения (1-я серия).

На **3-и сутки** на поверхности раны находится фибринозно-лейкоцитарный струп с массой распадающихся лейкоцитов, к которым прилежит зона отека и фибриноидного набухания соединительной ткани, с инфильтрацией ее сегментоядерными лейкоцитами и макрофагами (рис. 4а). В глубине раны наблюдается разрастание грануляционной ткани, тяжи которой

проникают в зону отека и поверхностного струпа. Соединительная ткань инфильтрирована также блуждающими клетками, богата тонкостенными гиперемироваными сосудами (рис. 4б).

а

б

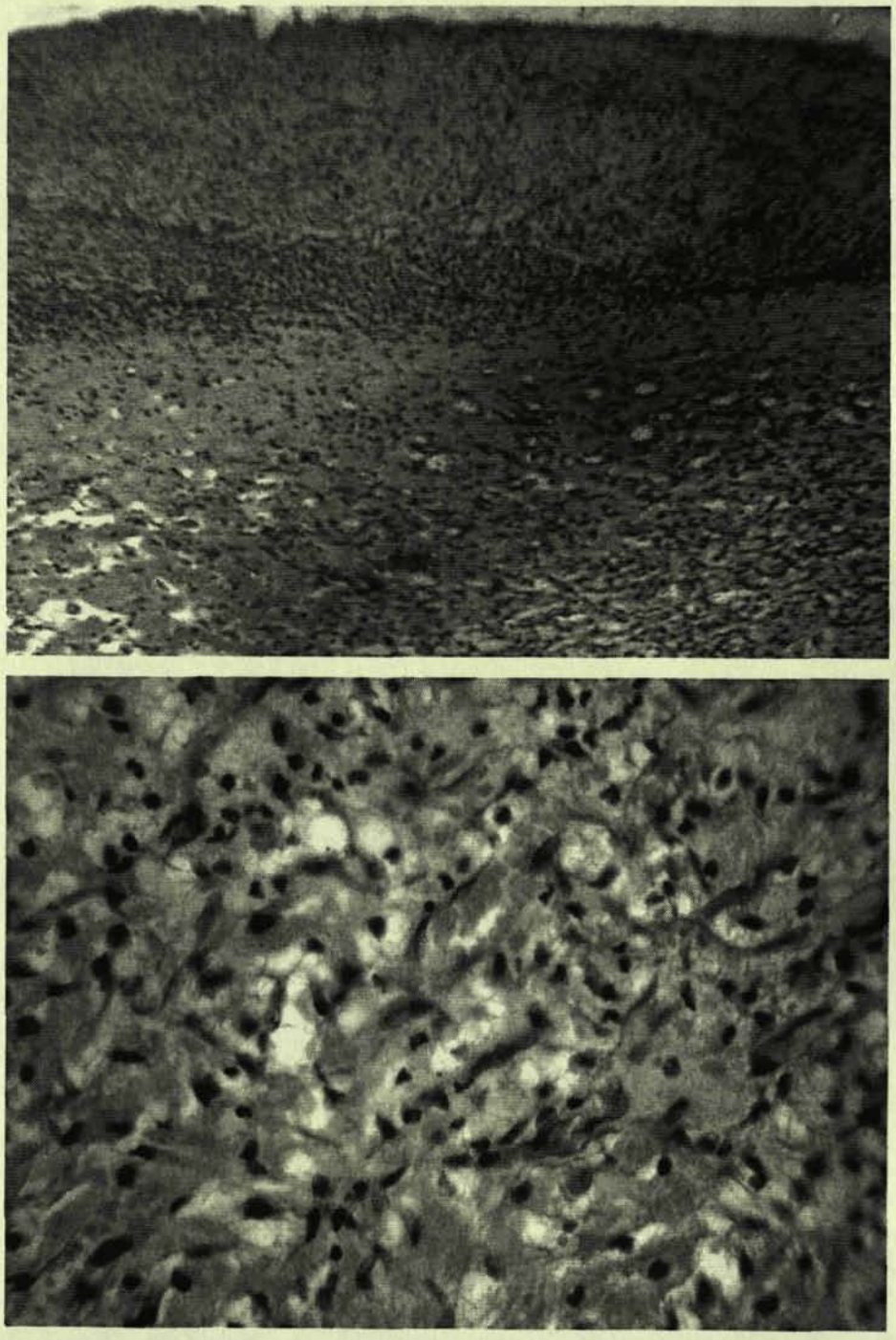

Рис. 4. Рана без лечения на 3-и сутки; а – на поверхности раны мощный фибринозно-лейкоцитарный струп (ув. 10х8, окр. Г+Э); б – грануляционная ткань инфильтрирована нейтрофилами, богата тонкостенными гиперемироваными сосудами (ув. 10х40, окр. Г+Э).

На **5-е сутки** на поверхности раны определяется толстый слой фибри-

нозно-лейкоцитарных и некротических масс. Выражен демаркационный лейкоцитарный вал. Глубже располагается разрыхленная, резко отечная грануляционная соединительная ткань, инфильтрированная сегментоядерными лейкоцитами и макрофагами. В глубоких участках грануляционной ткани среди клеток инфильтрата преобладают лимфоциты. Соединительная ткань из глубоких зон прорастает в подлежащую мышечную ткань. Признаков эпителизации нет.

На **7-е сутки** лейкоцитарно-некротический и фибринозный струп частично отделены от поверхности раны. Дно раны образовано молодой грануляционной тканью, богатой кровеносными сосудами, инфильтрированной сегментоядерными лейкоцитами и макрофагами (рис. 5).

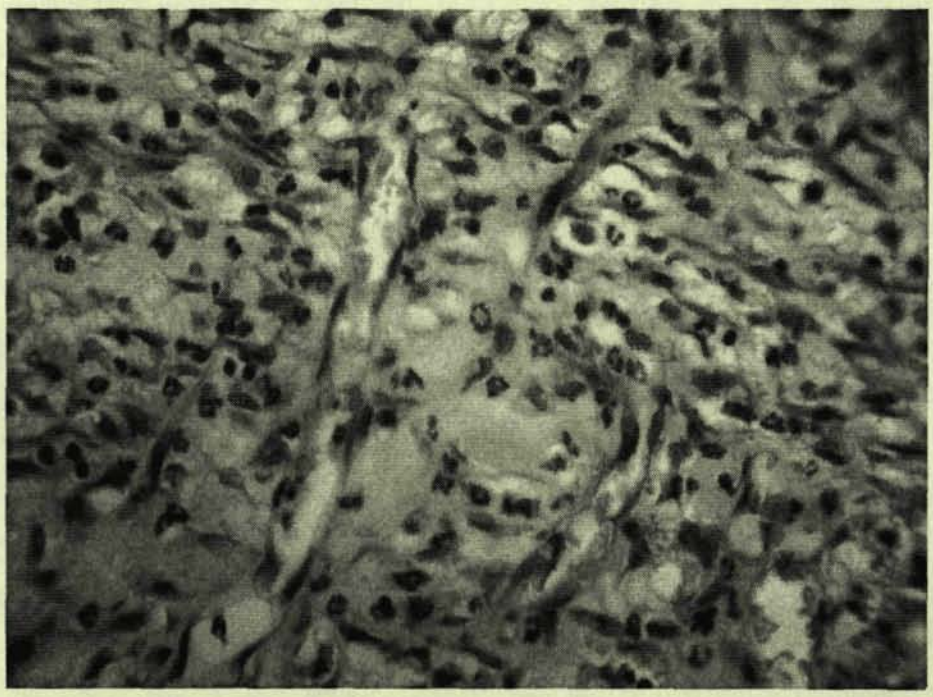

Рис. 5. Гнойная рана без лечения на 7-е сутки. Дно раны образовано молодой грануляционной тканью, богатой кровеносными сосудами, инфильтрированной сегментоядерными лейкоцитами и макрофагами (ув. 10х40, окр. Г+Э).

Фибробласты соединительной ткани отростчатые, полиморфные, содержат крупные разрыхленные ядра. На поверхности грануляций – скопление сегментоядерных лейкоцитов с единичными макрофагами и многоядерными клетками. По краям раны наблюдается рост эпителия, проникающего

под струп. Клетки эпителия набухшие, с крупными ядрами и ядрышками, вакуолизированной цитоплазмой. На поверхности эпителия – тонкий слой уплощенных, вытянутых клеток с удлиненными компактными ядрами.

На **10-е сутки** на поверхности раны содержится лейкоцитарно-некротический струп, под которым виден демаркационный лейкоцитарный вал с зоной отека. К нему прилежит широкий слой грануляционной соединительной ткани, инфильтрированной сегментоядерными лейкоцитами и макрофагами и богатой кровеносными сосудами. С краев раны под лейкоцитарно-некротический слой происходит врастание эпителия, отделяющего струп от соединительнотканных грануляций.

На **14-е сутки** рана выполнена грануляционной тканью. Фибринозно-лейкоцитарно-некротический струп отделен от поверхности. По краям раны продолжается рост эпителия (рис. 6а). Базальные и промежуточные эпителиальные клетки набухшие, расположены дезорганизовано. На поверхности – 2–3 слоя уплощенных клеток. Грануляционная ткань богата кровеносными сосудами и клеточными элементами. Фибробласты набухшие, располагаются тесно. Между ними появляется тонковолокнистое межклеточное вещество. Ткань инфильтрирована сегментоядерными лейкоцитами, макрофагами, присутствуют многоядерные клетки (рис. 6б).

На **21-е сутки** на поверхности раны сохраняется широкий лейкоцитарно-некротический ступ, под которым располагается грануляционная ткань, инфильтрированная сегментоядерными лейкоцитами с отеком и набуханием межклеточного вещества. По краям раны – рост эпителия (рис. 7).

Таким образом, в контрольной серии без лечения наблюдается активный гнойный процесс с длительной воспалительной реакцией, при котором интенсивная лейкоцитарная инфильтрация сохраняется до конца наблюдения (21-й день). Растущая грануляционная ткань также инфильтрирована лейкоцитами, рост ее происходит медленно. Эпителизация замедлена, начальные ее проявления отмечены на 7-й день.

а

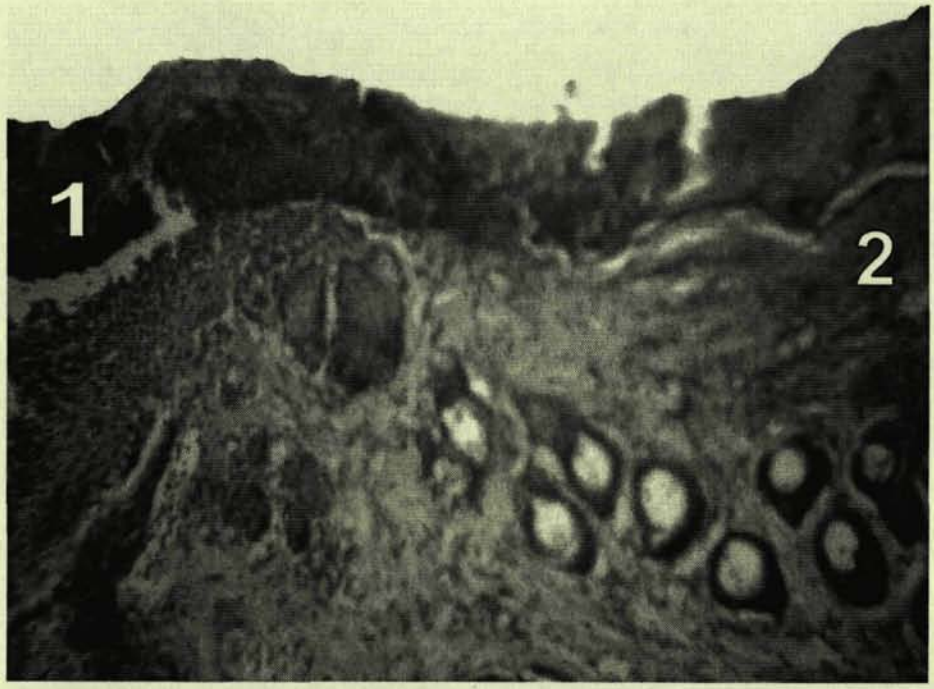

б

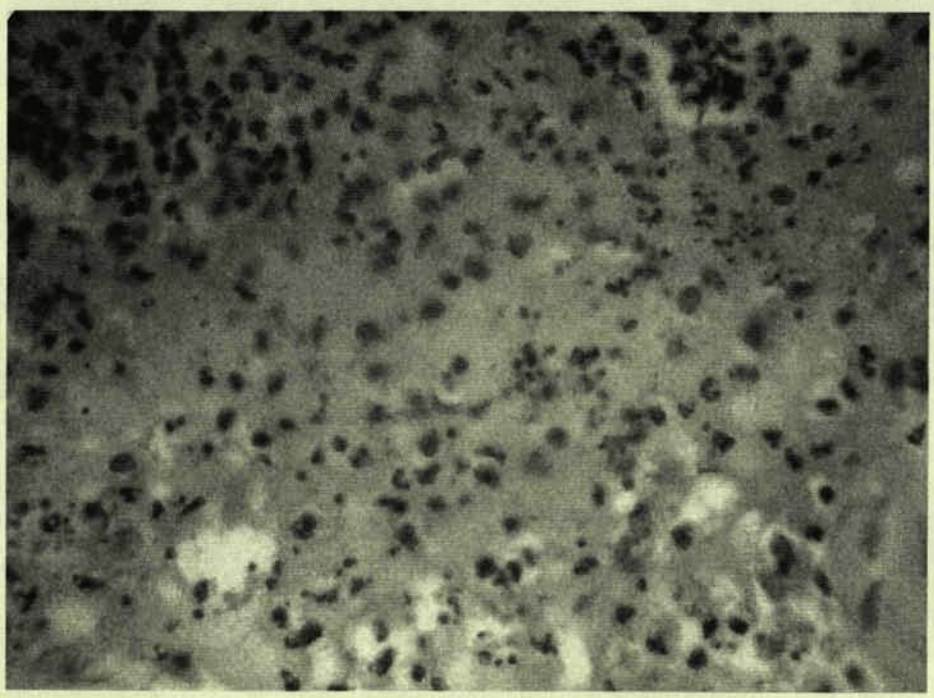

Рис. 6. Рана без лечения на 14-е сутки: а - фибринозно-лейкоцитарный струп частично отделен от поверхности (1), врастание эпителия под струп с краев раны (2) (ув. 10х8, окр. Г+Э); б – грануляционная ткань инфильтрирована сегментоядерными лейкоцитами и макрофагами (ув. 10х40, окр. Г+Э).

а

б

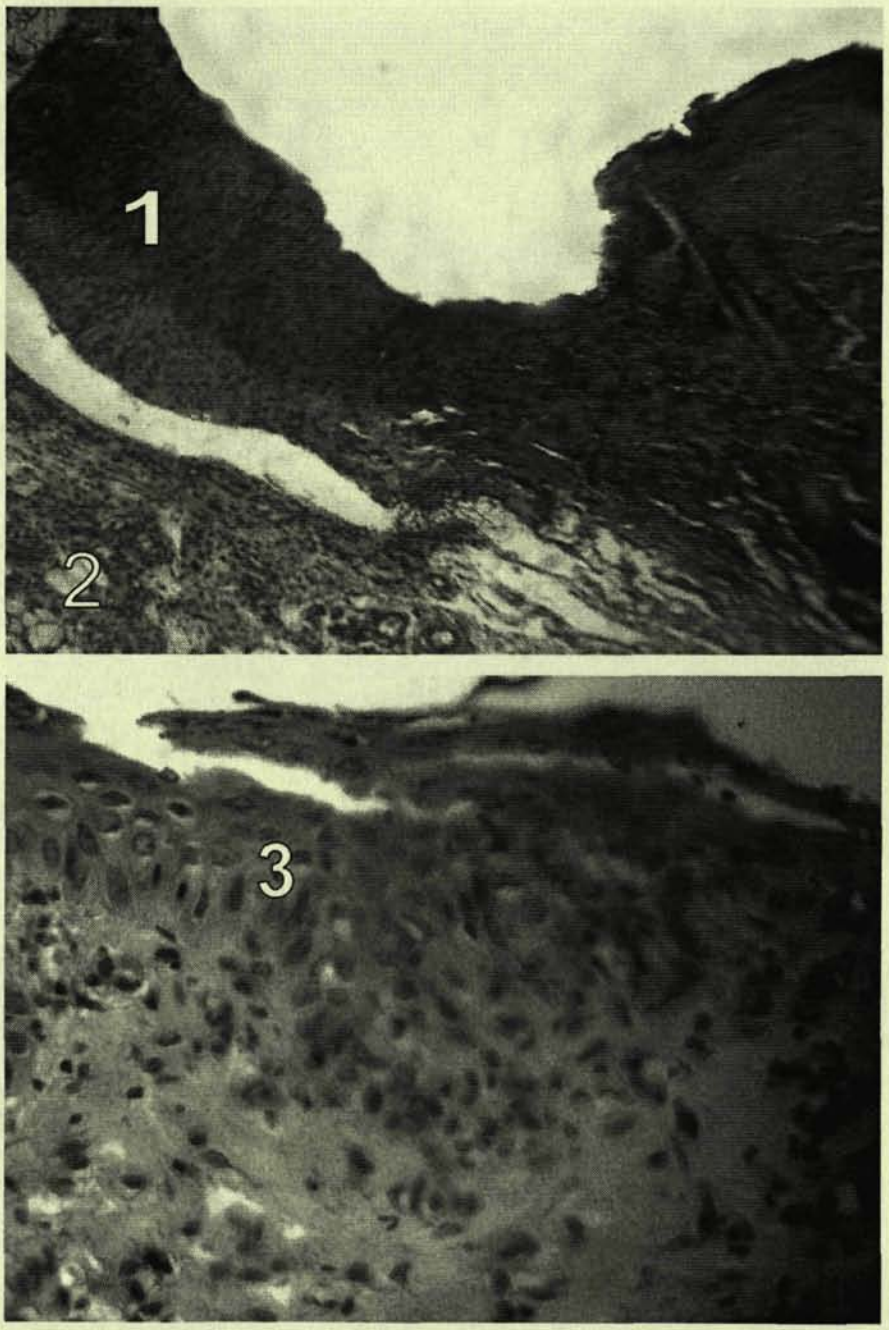

Рис. 7. Рана без лечения на 21-е сутки: а – сохраняется широкий лейкоцитарно-некротический струп (1), инфильтрация и отек молодой соединительной ткани (2) (ув. 10х8, окр. Г+Э); б – рост эпителия (3) по краям раны (ув. 10х40, окр. Г+Э).

Динамика морфологических изменений в ране при лечении официнальной эритромициновой мазью (2-я серия).

На **3-и сутки** (рис. 8) на поверхности раны располагается фибринозно-лейкоцитарный слой, к которому примыкает разрастающаяся грануляционная ткань. Последняя богата клеточными элементами, содержит набухшие

фибробласты, инфильтрирована сегментоядерными лейкоцитами, содержит множественные кровеносные сосуды.

Рис. 8. Рана на 3-и сутки после лечения официнальной эритромициновой мазью. На поверхности толстый фибринозно-лейкоцитарный слой (1) отделенный мощным лейкоцитарным валом (2) (ув. 10х20, окр. Г+Э).

На **5-е сутки** на поверхности раны – мощный фибринозно-лейкоцитарный струп, на границе которого хорошо выражен демаркационный грануляционный вал. Дно раны заполнено грануляционной тканью, богатой клеточными элементами. Фибробласты набухшие, с крупными ядрами рыхлой структуры. Среди клеток инфильтрата в поверхностных слоях преобладают сегментоядерные лейкоциты, в глубоких слоях – значительное содержание макрофагов и лимфоидных клеток. Между клетками увеличено содержание межклеточного вещества. Разрастание грануляционной ткани происходит в направлении подлежащих мышц. По краям раны по поверхности грануляций начинается рост эпителия. Эпителиальный пласт имеет дезорганизованную структуру, клетки его набухшие, с крупными ядрами и ядрышками.

На **7-е сутки** (рис. 9) на поверхности раны – лейкоцитарно-

некротический струп, под которым имеется демаркационный лейкоцитарный вал. Дно раны выполнено грануляционной тканью, богатой кровеносными сосудами. Фибробласты соединительной ткани содержат крупные, разрыхленные ядра, разнообразной отростчатой формы, располагаются тяжами, окружая кровеносные сосуды.

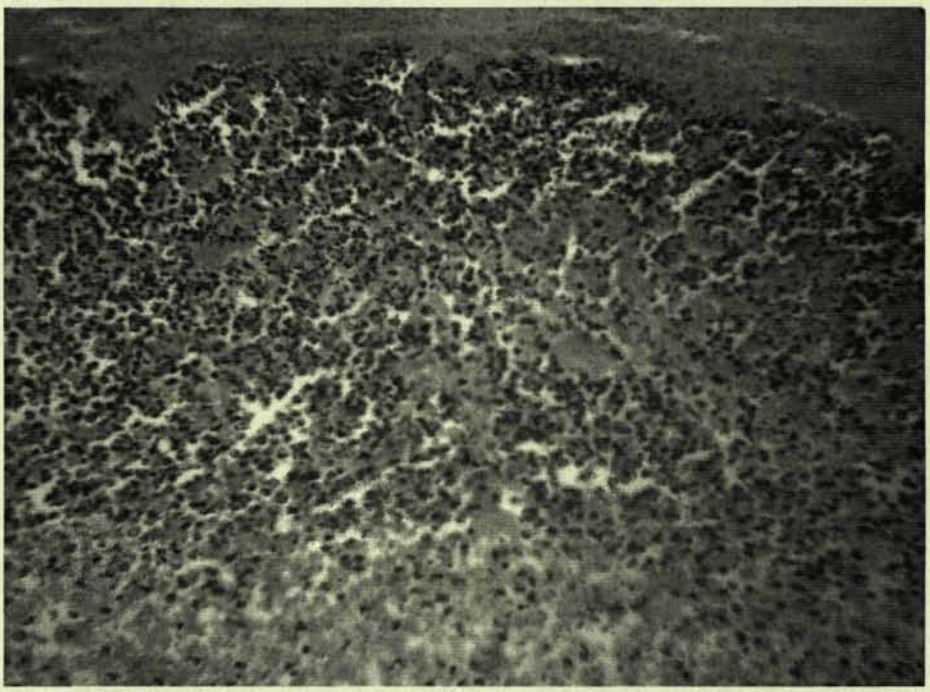

Рис. 9. Рана на 7-е сутки лечения официнальной эритромициновой мазью. Под фибринозно-некротическим струпом располагается демаркационный лейкоцитарный вал. Грануляционная ткань с выраженной нейтрофильной инфильтрацией (ув. 10х20, окр. Г+Э).

Промежутки между фибробластами содержат тонковолокнистое межклеточной вещество; наиболее богаты им глубокие зоны, которые без резких границ переходят в коллагенизированную соединительную ткань. В поверхностных слоях грануляций преобладают сегментоядерные лейкоциты, в глубине – значительное содержание макрофагов. По краям раны по грануляциям происходит рост эпителия, отделяющего лейкоцитарно-некротический струп.

На **10-е сутки** на поверхности раны – тонкий фибринозно-лейкоцитарный струп, к которому вплотную примыкает грануляционная ткань. Последняя инфильтрирована лейкоцитами. Между фибробластами содержатся пучки коллагеновых волокон. Ткань пронизана многочисленными

капиллярами. По краям раны происходит рост эпителия, проникающего тонким слоем под струп и отделяющего его от грануляций.

На **14-е сутки** в середине раны она выполнена грануляционной тканью слоистого строения, богатой коллагеновыми волокнами. Ткань содержит множество тонкостенных кровеносных сосудов. Поверхностные зоны инфильтрированы лейкоцитами и макрофагами. На поверхности грануляций располагается некротический струп, отделенный лейкоцитарным демаркационным валом (рис. 10а). По краям раны происходит рост молодой грануляционной ткани, богатой клеточными элементами, молодыми крупноядерными фибробластами. Ткань инфильтрирована сегментоядерными лейкоцитами, лимфоцитами и макрофагальными элементами. По поверхности грануляций от краев происходит рост эпителия, в поверхностных слоях которого определяется зернистый и роговой слои (рис. 10б).

На **21-е сутки** (рис. 11) поверхность раны покрыта слоем фибрина и лейкоцитарными массами, к которым прилежит четко выраженный лейкоцитарный демаркационный вал. Дно раны образовано грануляционной тканью, содержащей коллагеновые волокна и инфильтрированной сегментоядерными лейкоцитами, лимфоцитами и макрофагами. Подлежащая соединительная ткань отечна, разрыхлена, сосуды ее полнокровны. По краям раны происходит врастание тонкого слоя эпителия с явлениями ороговения.

Таким образом, во 2-й серии при лечении официнальной эритромициновой мазью в ране по сравнению с контролем без лечения быстрее происходит демаркация струпа, отграничение его от тканей дна раны, более активно происходит рост грануляционной ткани, однако, в ней длительно (14–21-е сутки наблюдения) сохраняется лейкоцитарно-воспалительная инфильтрация. Начальные признаки эпителиальной реакции отмечаются на 5–7-е сутки. Эпителизация происходит медленно и не заканчивается до конца наблюдения – 21-е сутки.

а

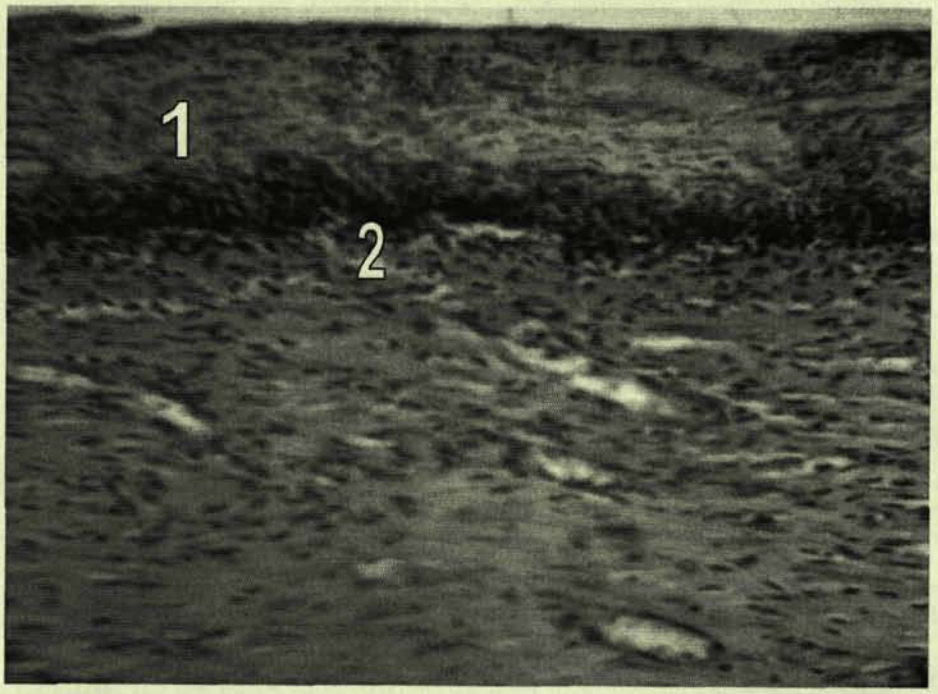

б

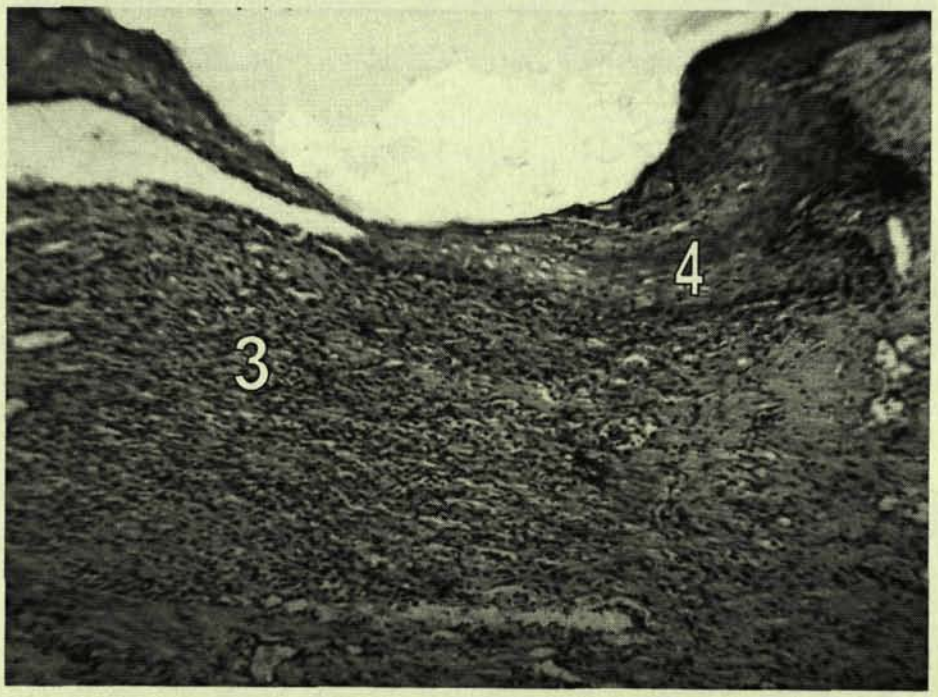

Рис. 10. Рана на 14-е сутки лечения официнальной эритромициновой мазью: а – на поверхности грануляций располагается струп (1), отделенный лейкоцитарным демаркационным валом (2) (ув. 10х20, окр. Г+Э); б – выраженная нейтрофильная инфильтрация грануляционной ткани (3), от краев происходит рост эпителия (4) (ув. 10х8, окр. Г+Э).

а

б

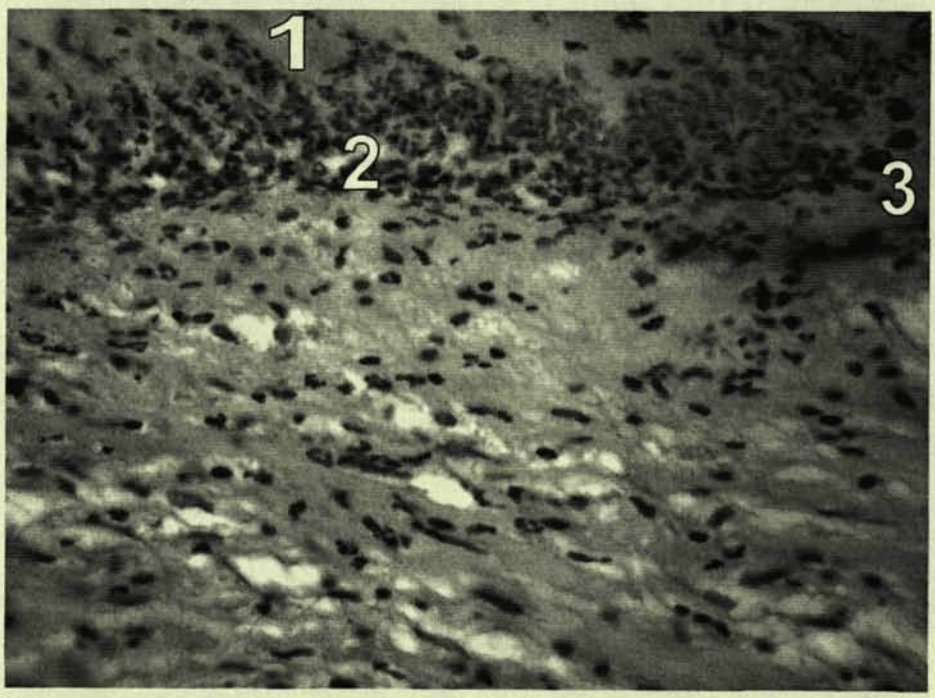

Рис. 11. Рана на 21-е сутки лечения официнальной эритромициновой мазью: под струп (1), отделенный лейкоцитарным демаркационным валом (2), происходит врастание эпителия (3); а – ув. 10х8, окр. Г+Э; б – ув. 10х40, окр. Г+Э.

Динамика морфологических изменений при лечении многокомпонентной мазью эритромицина эстолата на Na-КМЦ основе (3-я серия).

На **3-и сутки** поверхность раны покрыта фибринозно-лейкоцитарным струпом, в котором из глубины раны врастают тяжи соединительной ткани.

Тяжи образованы фибробластами, кровеносными сосудами. Ткань обильно инфильтрирована лимфоцитами, сегментоядерными клетками. Межклеточное вещество отечное.

По краям раны кожа отечная с набуханием коллагеновых волокон. Эпителий разрыхлен, дезорганизован, клетки его вакуолизированы (рис. 12).

Рис. 12. Рана на 3-и сутки после лечения многокомпонентной мазью на Na-КМЦ основе. Дедифференцировка эпителия по краям раны. Эпителий (1) разрыхлен, дезорганизован, клетки его вакуолизированы (ув. 10х40, окр. Г+Э).

На **5-е сутки** рана выполнена молодой, богатой клеточными элементами соединительной тканью. Клеточные элементы – фибробласты, макрофаги, множество лейкоцитов. Большое количество тонкостенных сосудов.

На поверхности соединительной ткани – широкая зона фибринозно-лейкоцитарных наложений.

По краям раны от неповрежденных участков эпителия начинается наползание тонкого эпителиального слоя, отделяющего поверхностный струп от грануляций.

На **7-е сутки** рана заполнена молодой грануляционной тканью, обильно инфильтрирована лейкоцитами и макрофагами. Грануляции богаты тонко-

стенными гиперемированными сосудами (рис. 13а).

а

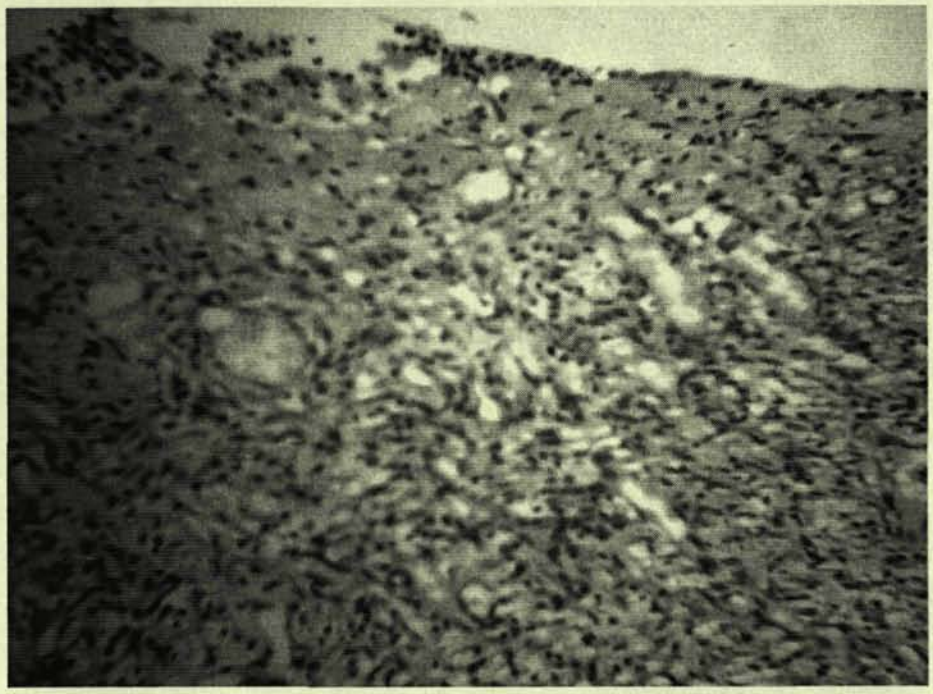

б

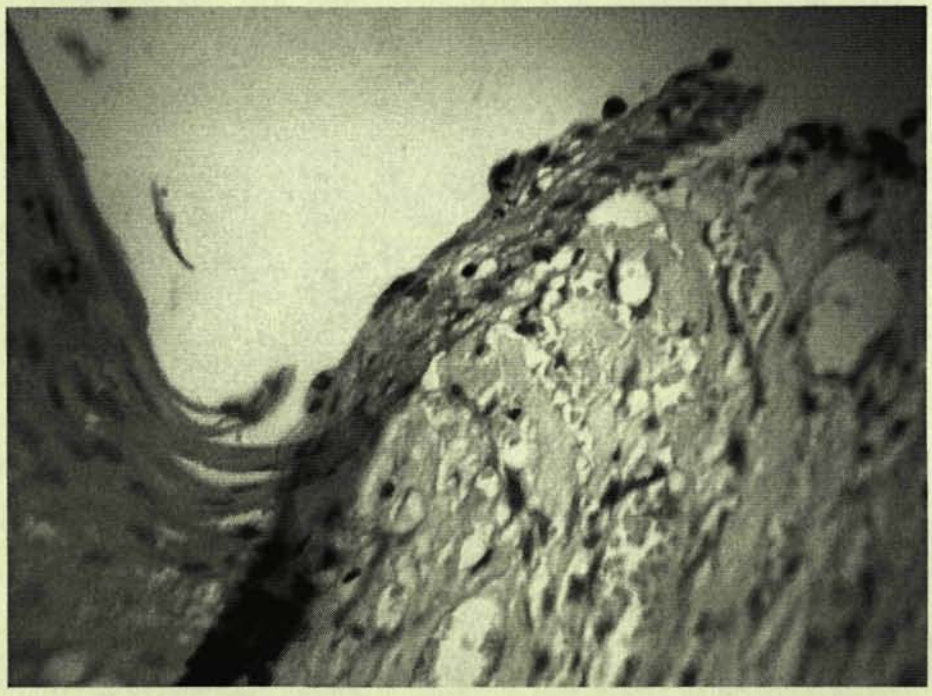

Рис. 13. Рана на 7-е сутки после лечения многокомпонентной мазью на Na-КМЦ основе: а – грануляции, богатые тонкостенными сосудами, инфильтрированные сегментоядерными лейкоцитами и макрофагами (ув. 10х20, окр. Г+Э); б - наползание эпителия на грануляции (ув. 10х40, окр. Г+Э).

На поверхности располагается фибринозно-лейкоцитарный струп. По краям раны располагается кожный эпителий – резко утолщенный, дедиффе-

ренцированный. Край эпителия истончен, дезорганизован. Клетки его наползают на поверхность грануляций (рис. 13б).

На **10-е сутки** рана выполнена грануляционной тканью, богатой клеточными элементами с многочисленными макрофагами, лейкоцитами. Ткань богато васкуляризирована.

На поверхности раны – обширный фибринозно-лейкоцитарный струп, под которым залегает демаркационный лейкоцитарный вал.

По краям раны поверхность покрыта утолщенным дедифференцированным эпителием, который врастает под некротический струп на поверхность грануляций.

На **14-е сутки** (рис. 14) рана заполнена богато васкуляризированной грануляционной тканью, по поверхности которой нарастает эпителий. Соединительная ткань богата клеточными элементами, содержит множество макрофагов и лейкоцитов.

В центральной части на поверхности раны сохраняется тонкий фибринозно-лейкоцитарный струп и лейкоцитарный вал.

Рис. 14. Рана на 14-е сутки после лечения многокомпонентной мазью на Na-КМЦ основе. Активная эпителизация раневой поверхности (ув. 10х8, окр. Г+Э).

а

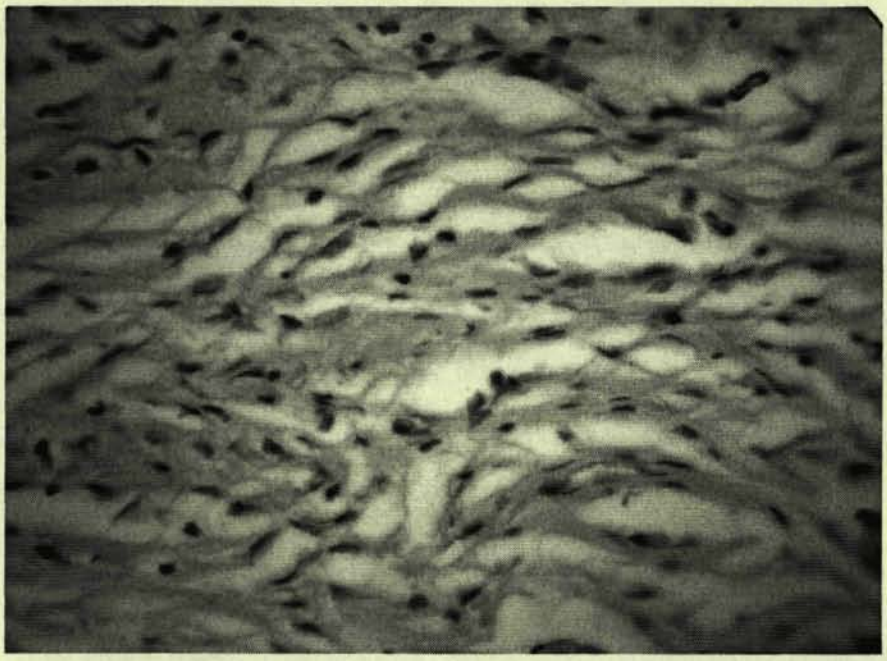

б

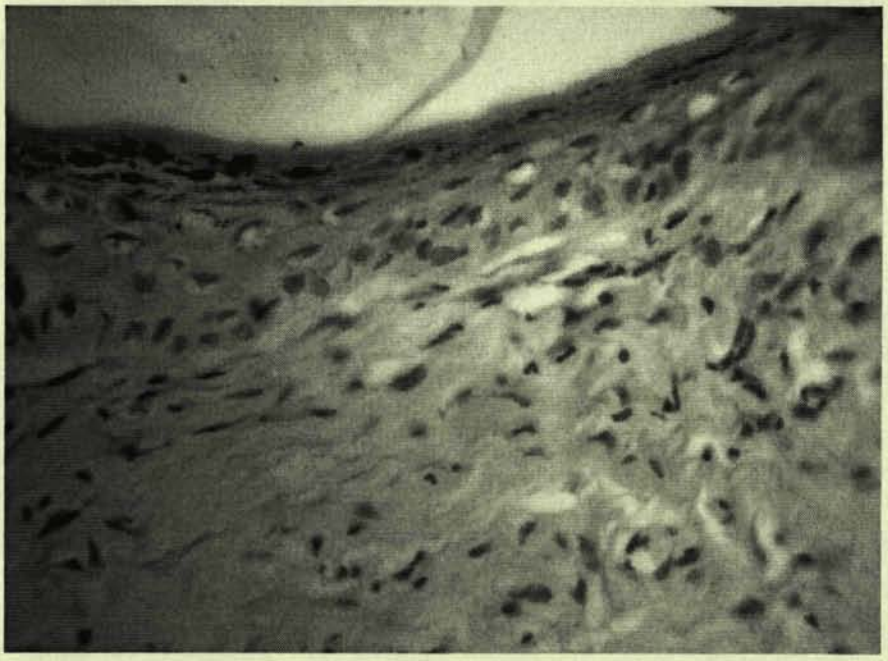

Рис. 15. Рана на 21-е сутки после лечения многокомпонентной мазью на Na-КМЦ основе: а – молодая соединительная ткань, содержащая фибробласты, макрофаги, лимфоциты; б – полноценная эпителизация раневой поверхности (ув. 10х40, окр. Г+Э).

На **21-е сутки** рана заполнена неоформленной соединительной тканью с повышенным содержанием клеточных элементов (рис. 15а). Среди клеток преобладают фибробласты, содержатся макрофаги и лимфоциты; встречаются скопления макрофагов с зернами гемосидерина.

Поверхность покрыта эпителием, в котором определяется зернистый и

роговой слои – полноценная неосложненная регенерация кожи (рис. 15б). В глубине под регенератом – жировая подкожная клетчатка.

Таким образом, в третьей опытной серии при лечении многокомпонентной мазью на Na-КМЦ основе отмечены более активные по сравнению с контролем процессы образования грануляционной ткани в ране и роста эпителия с завершением регенерации кожи к 21-му дню опыта.

Динамика морфологических изменений при лечении многокомпонентной мазью эритромицина эстолата на ПЭО основе (4-я серия).

На **3-и сутки** на поверхности раны – широкий фибринозно-лейкоцитарный струп, под которым наблюдается активный рост грануляционной ткани. Грануляционная ткань обильно инфильтрирована лейкоцитами. Фибробласты набухшие с базофильной цитоплазмой, располагаются тяжами. В соединительной ткани – тонкостенные полнокровные сосуды. Межклеточное вещество отечно, разрыхлено (рис. 16).



Рис. 16. Рана на 3-и сутки после лечения многокомпонентной мазью на ПЭО основе. Грануляционная ткань обильно инфильтрирована лейкоцитами, отечная, разрыхленная (ув. 10х40, окр. Г+Э).

На **5-е сутки** рана выполнена молодой грануляционной тканью, содер-

жащей многочисленные широкие кровеносные капилляры. Фибробласты крупные, с большими набухшими ядрами и хорошо заметными ядрышками. Межклеточное вещество рыхлое, тонковолокнистое. Присутствует множество лейкоцитов, лимфоидных клеток, макрофагов. Лейкоциты местами образуют мелкие инфильтраты. На поверхности грануляций – тонкий слой фибрина. Поверхностный струп отслаивается от грануляций. По краям раны начинается рост эпителия в виде тонкого дезорганизованного слоя.

На **7-е сутки** рана заполнена грануляционной тканью. Поверхность покрыта тонким слоем фибрина, содержащим лейкоциты. Грануляционная ткань имеет более зрелый характер по сравнению с предыдущим сроком – фибробласты вытянутые, располагаются слоями и тяжами, в межклеточном веществе присутствуют коллагеновые волокна. Ткань инфильтрирована лейкоцитами и макрофагами, богата широкими полнокровными сосудами (рис. 17). По краям продолжается рост эпителия по поверхности грануляций.

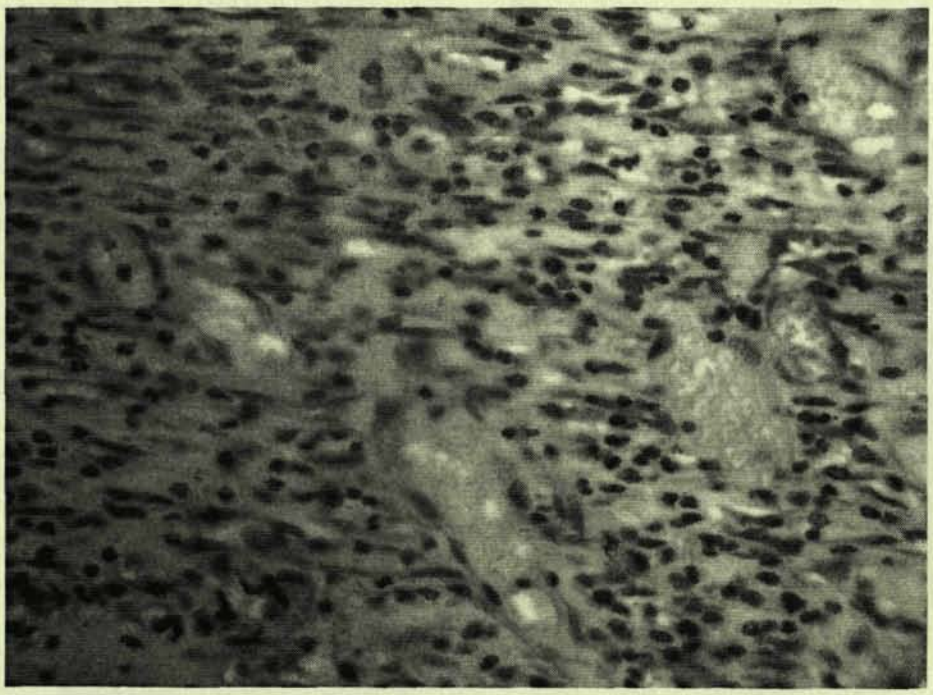

Рис. 17. Рана на 7-е сутки после лечения многокомпонентной мазью на ПЭО основе. Грануляционная ткань инфильтрирована сегментоядерными лейкоцитами и макрофагами, богата кровеносными сосудами (ув. 10х40, окр. Г+Э).

На **10-е сутки** лейкоцитарно-некротический струп полностью отделен

от поверхности раны. В поверхностном слое раны определяются фибробласты и многочисленные макрофаги с зернами гемосидерина в цитоплазме. В соединительной ткани масса кровеносных сосудов. Инфильтрация выражена слабее, чем в других сериях опытов. По поверхности грануляций продолжается рост эпителия.

На **14-е сутки** рана на значительной поверхности эпителизирована. Под эпителием располагается соединительная ткань слоистого строения, содержащая коллагеновые волокна и слабо инфильтрированная лейкоцитами и макрофагами (рис. 18). В участках, не имеющих эпителия, дно раны образовано незрелой грануляционной тканью с набухшими фибробластами, отечным межклеточным веществом. Среди клеток – лимфоциты, макрофаги, редкие лимфоидные элементы. Ткань содержит широкие тонкостенные сосуды.

Рис. 18. Рана на 14-е сутки после лечения многокомпонентной мазью на ПЭО основе. Рана полностью эпителизирована. Грануляционная ткань умеренно инфильтрирована сегментоядерными лейкоцитами и макрофагами, богата кровеносными сосудами (ув. 10х20, окр. Г+Э).

На **21-е сутки** в одних случаях обнаруживается небольшой струп (~1 мм), состоящий из фибрина, лейкоцитов, макрофагов. Под ним – соединительная ткань с редкими блуждающими элементами, богатая кровеносными

сосудами. С двух сторон – наползание эпителия (рис. 19а). В других случаях рана выполнена молодой грануляционной тканью, на поверхности которой располагается многослойный эпителиальный пласт, т.е. имеет место полноценная регенерация (рис. 19б).

а



Б

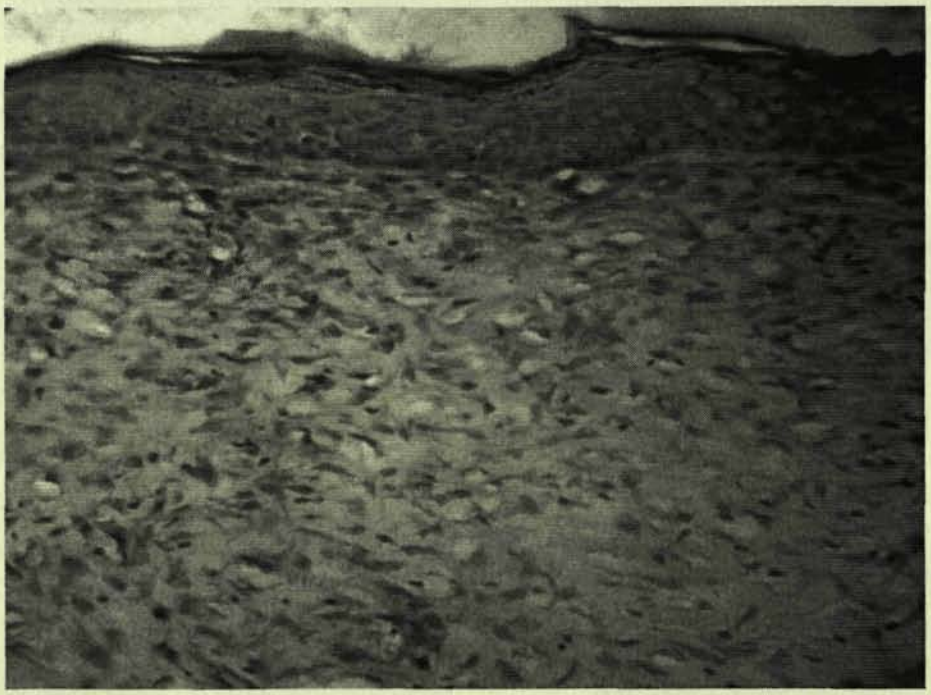

Рис. 19. Рана на 21-е сутки после лечения многокомпонентной мазью на ПЭО основе: а – небольшой струп (1), наползание эпителия (2) на слабо инфильтрированную соединительную ткань, богатую кровеносными сосудами (3) (ув. 10х8, окр. Г+Э); б – полноценная эпителизация раневой поверхности (ув. 10х20, окр. Г+Э).

Таким образом, в четвертой опытной серии при лечении многокомпонентной мазью на ПЭО основе отмечается более быстрое очищение поверхности раны от лейкоцитарно-некротических масс (на 5–10-е сутки) и более активный рост грануляционной ткани.

Начало роста эпителия по краям раны происходит с 5-х суток. К 14-21-м суткам значительная часть раны или вся ее поверхность эпителизированы.

Сравнив результаты использования различных эритромициновых мазей, можно отметить, что официнальная эритромициновая мазь, приготовленная на гидрофобной вазелин-ланолиновой основе способствует более быстрому заживлению раны по сравнению с нелеченным контролем. Более активно происходит рост грануляций с отделением поверхностного лейкоцитарно-некротического струпа. Однако, длительно (14–21-е сутки наблюдения) сохраняется лейкоцитарно-воспалительная инфильтрация, эпителизация замедлена.

Мази с эритромицина эстолатом на гидрофильной основе (ПЭО и Na-КМЦ) по морфологическим данным являются более эффективными при их использовании в лечении гнойных ран, очевидно, вследствие более активного (антибактериального, дегитратирующего, стимулирующего) действия препарата на раневой процесс. При их применении быстрее ликвидируются острые воспалительные явления. Грануляционная ткань выполняет рану к 5-7-м суткам. Раньше (с 5-7-х суток) начинается процесс разрастания эпителия с краев раны и к последним срокам в большинстве случаев наблюдения имеет место полноценная регенерация с эпителизацией поверхности.

* * *

Приведенные результаты собственных исследований на модели полнослойной гнойной раны подтверждают высокую эффективность многокомпонентных мазей эритромицина эстолата на гидрофильных основах (Na-КМЦ и ПЭО). Применение разработанных мазей способствует уменьшению площади ран на 8% (Na-КМЦ) и 13% (ПЭО) на 14-е сутки и на 14%(Na-КМЦ) и

20% (ПЭО) на 21-е сутки наблюдения, повышает скорость заживления на 3, 5, 7-е сутки в 1,3–1,8 (1,4±0,08) раза, способствуют сокращению основных стадий течения раневого процесса в 1,3–1,5 (1,4±0,03) раза, снижает микробную обсемененности ран на 14-е сутки в 300 (Na-КМЦ) и 2000 (ПЭО) раз; ускоряет формирование и созревание соединительной ткани, способствует ранней и быстрой эпителизации раневой поверхности по сравнению с лечением официнальной эритромициновой мазью.

Глава 5. Изучение течения раневого процесса при виброакустическом воздействии

Изучению влияния виброакустической терапии на течение раневого процесса посвящены 5-я серия (виброакустическая терапия гнойной раны) и 6-я серия (комплексное лечение гнойной раны виброакустическим воздействием и разработанной мазью на основе Na-КМЦ).

5.1. Планиметрическая оценка течения раневого процесса при виброакустическом воздействии

Результаты измерения площади при применении виброакустической терапии (5-я и 6-я серии) в сравнении с нелеченной раной (1-я серия) и лечением только одной мазью (3-я серия) представлены в табл. 11.

Как видно из табл. 11, исходные экспериментальные раны были сопоставимы по своей площади. Применение виброакустической терапии (5-я серия) способствует ускорению уменьшения площади ран по сравнению с нелеченной раной – достоверное различие (18%) отмечается с 7-х суток (42% заживления ран в 5-й серии и 24% – в 1-й), на 14-е сутки оно составляет 30% (64,6% и 34,4% заживления соответственно), на 21 сутки – 33% (83,8% и 50,6% заживления соответственно).

Комплексное применение виброакустического воздействия и мази на Na-КМЦ основе (6-я серия) приводит к значительному ускорению заживления ран в сравнении с использованием только виброакустической терапии (5-я серия) – разница между 6-й и 5-й сериями на 14-е сутки – 27% (91,6% заживления в 6 серии и 64,6% – в 5-й серии), на 21-е сутки – 15% (99,2% и 83,8% соответственно). Такая же тенденция прослеживается при сравнении 6-й и 3-й серий: достоверная разница в заживлении ран при комплексной терапии в сравнении с лечением только мазью отмечается уже с 5-х суток, к 14-м суткам составляет 9% (91,6% и 82,3% заживления соответственно), а на 21-е сутки – 7,5% (99,2% и 91,7% соответственно), при этом в 6-й серии полная эпителизация ран наблюдается практически у всех животных.

Таблица 11

Динамика изменения площади ран у экспериментальных животных разных серий

Серия	1		5		3		6	
Срок наблюдения	Модель без лечения		Лечение аппаратом «Витафон»		Лечение мазью на основе Na-КМЦ		Виброакустическая терапия + мазь на основе Na-КМЦ	
	M±m, мм^2	% заживления, P±m$_P$	M±m, мм^2	% заживления, P±m$_P$	M±m, мм^2	% заживления, P±m$_P$	M±m, мм^2	% заживления, P±m$_P$
Исходная площадь	460±11,2	-	483±16,2 P=0,2	-	473,3±15,5	-	445,5±12,5 P=0,17	-
1 сут	443,4±8,4	3,7±3,4	456±20,2 P=0,5	5,6±4,2	451,2±15,5	4,7±3,9	424,2±9,0 P=0,13	4,8±3,9
3 сут	434±19,4	5,7±4,5	421±23,5 P=0,7	12,8±6,6	399,6±28,1	15,6±7,1	366,9±12,3 P=0,26	17,7±7,5
5 сут	383±13,8	16,7±7,8	380±10,5 P=0,8	21,9±8,6	318,5±23,1	32,7±9,8	260,6±12,7 P=0,046	41,5±10,3
7 сут	350±26,4	24,0±9,5	280±16,6 P=0,05	42,0±11,0	198±22,2	58,1±11,0	136,0±12,0 P=0,03	69,5±10,3
10 сут	318±30,7	30,8±11,2	222±18,4 P=0,01	54,1±12,1	142,5±12,6	69,9±11,1	66,5±7,3 P<0,001	85,1±8,6
14 сут	302±42,6	34,4±12,7	171±9,5 P=0,003	64,6±12,8	83,7±11,5	82,3±10,2	37,4±5,0 P=0,005	91,6±7,4
21 сут	227±46,2	50,6±15,1	78±5,8 P=0,01	83,8±11,1	39,2±4,5	91,7±8,3	3,6±2,2 P<0,001	99,2±2,7

Примечание. Достоверность различий средних величин определялась в 5-й серии – по отношению к 1-й, в 6-й серии – по отношению к 3-й.

Таблица 12

Клинические признаки течения раневого процесса у животных разных серий

Серия	Условия лечения	Клинические показатели лечения ран, сутки			
		Ликвидация перифокального отека	Очищение раны	Появление грануляций	Начало краевой эпителизации
1	Нелеченная рана (контроль)	8,7±0,3	10,6±0,4	10,9±0,4	13,1±0,3
5	Виброакустическая терапия	7,0±0,4 P=0,005	8,6±0,4 P=0,003	9,1±0,5 P=0,009	10,3±0,5 P<0,001
3	Мазь эритромицина эстолата на Na-КМЦ основе	4,5±0,3	5,6±0,4	5,8±0,4	7,1±0,3
6	Виброакустическая терапия + мазь эритромицина эстолата на Na-КМЦ основе	3,8±0,2 P=0,06	4,6±0,4 P=0,09	4,7±0,3 P=0,037	6,0±0,3 P=0,025

Примечание. Достоверность различий средних величин определялась в 5-й серии – по отношению к 1-й, в 6-й серии – по отношению к 3-й.

Таким образом, полученные данные планиметрического исследования подтверждают, что применение виброакустического воздействия способствует ускорению заживления ран, а наибольший эффект проявляется при комплексном применении виброакустического воздействия и мази на Na-КМЦ основе.

5.2. Оценка течения раневого процесса при виброакустическом воздействии по внешним клиническим признакам

Динамика внешних клинических признаков течения раневого процесса при виброакустической терапии представлена в табл. 12.

Как видно из представленной таблицы, при применении виброакустической терапии (5 серия) по сравнению с нелеченной раной (1 серия) сокращались сроки: купирования отека в 1,2 раза (7,0±0,4 сут и 8,7±0,3 сут соответственно), очищения раны в 1,2 раза (8,6±0,4 сут и 10,6±0,4 сут соответственно), начала роста грануляций в 1,2 раза (9,1±0,5 сут и 10,9±0,4 сут соответственно), начала эпителизации в 1,3 раза (10,3±0,5 сут и 13,1±0,3 сут соответственно).

При применении комплексной терапии (6 серия) по сравнению с нелеченной раной (1 серия) сокращались сроки: купирования отека в 2,3 раза (3,8±0,2 сут и 8,7±0,3 сут соответственно), очищения раны в 2,3 раза (4,6±0,4 сут и 10,6±0,4 сут соответственно), начала роста грануляций в 2,3 раза (4,7±0,3 сут и 10,9±0,4 сут соответственно), начала эпителизации в 2,2 раза (6,0±0,3 сут и 13,1±0,3 сут соответственно).

При применении комплексной терапии (6 серия) по сравнению лечением только одной мазью (3 серия) сокращались сроки: купирования отека в 1,2 раза (3,8±0,2 сут и 4,5±0,3 сут соответственно), очищения раны в 1,2 раза (4,6±0,4 сут и 5,6±0,4 сут соответственно), начала роста грануляций в 1,2 раза (4,7±0,3 сут и 5,8±0,4 сут соответственно), начала эпителизации в 1,1 раза (6,0±0,3 сут и 7,1±0,3 сут соответственно).

Таким образом, полученные данные свидетельствуют, что применение виброакустической терапии способствует сокращению наступления основных стадий течения раневого процесса в 1,2±0,03 раза по сравнению с нелеченной раной. Применение виброакустического воздействия в комплексе с многокомпонентной мазью на основе Na-КМЦ способствует ускорению смены основных стадий течения раневого процесса в 2,3±0,03 раза по сравнению с моделью, и в 1,2±0,01 раза по сравнению с лечением только одной мазью.

5.3. Микробиологическая характеристика течения раневого процесса при виброакустическом воздействии

Данные микробиологического исследования ран представлены в табл. 13.

Как видно из представленной таблицы, применение виброакустической терапии как самостоятельно, так и в комплексе с многокомпонентной мазью на основе Na-КМЦ способствует снижению микробной обсемененности ран в сравнении с контрольными сериями. В 5-й серии микробная нагрузка на 14-е сутки в 15 раз меньше, чем в 1-й серии ($1,1\pm0,5*10^6$ и $1,6\pm0,5*10^7$ соответственно), а на 21-е сутки – в 180 раз ($4,9\pm1,2*10^4$ и $9,1\pm3,0*10^6$ соответственно). Наилучшие результаты наблюдаются в 6-й серии, где на 14-е сутки микробная обсемененность была в $6*10^3$ раз меньше, чем в 5-й серии ($1,7\pm1,6*10^2$ и $1,1\pm0,5*10^6$ соответственно) и в 30 раз меньше, чем в 3-й серии ($1,7\pm1,6*10^2$ и $5,4\pm0,4*10^3$ соответственно), с 14-х суток в некоторых посевах отсутствовал рост, а к 21-м суткам все раны были стерильны.

Таким образом, полученные данные свидетельствуют, что виброакустическая терапия способствует снижению микробной обсемененности ран, особенно в сочетании с местным применением многокомпонентной мази на основе Na-КМЦ.

Таблица 13

Результаты определения микробной обсемененности ран при виброакустической терапии (КОЕ в 1 г ткани, M±m)

	1 сут	3 сут	5 сут	7 сут	10 сут	14 сут	21 сут
1 серия – нелеченная рана	$2,2±0,5*10^8$	$6,8±0,4*10^7$	$1,1±0,4*10^8$	$4,4±0,9*10^7$	$6,2±1,0*10^7$	$1,6±0,5*10^7$	$9,1±3,0*10^6$
5 серия – виброакустическая терапия	$2,1±0,4*10^8$ P=0,8	$1,5±0,6*10^8$ P=0,2	$2,5±1,0*10^7$ P=0,01	$6,4±1,1*10^6$ P=0,01	$2,1±0,7*10^6$ P=0,004	$1,1±0,5*10^6$ P=0,04	$4,9±1,2*10^4$ P=0,04
3 серия – лечение мазью на Na-КМЦ основе	$3,4±0,9*10^8$	$1,1±0,2*10^8$	$9,4±2,7*10^6$	$7,3±2,2*10^5$	$1,9±0,3*10^5$	$5,4±0,4*10^3$	0
6 серия – виброакустическая терапия + мазь	$2,2±0,3*10^8$ P=0,3	$1,4±0,3*10^8$ P=0,5	$7,7±1,6*10^7$ P=0,6	$1,5±0,5*10^5$ P=0,06	$1,6±0,5*10^4$ P=0,005	$1,7±1,6*10^2$ P<0,001	0 P=0,05

Примечание. Достоверность различий средних величин определялась в 5-й серии – по отношению к 1-й, в 6-й серии – по отношению к 3-й.

5.4. Гистологическая оценка течения раневого процесса при виброакустическом воздействии

Гистологическая картина гнойных ран на 1-е сутки после моделирования стандартна и соответствует описанию в подглаве 4.4.

Гистологическая картина при виброакустической терапии гнойных ран (5-я серия).

На **3-и сутки** рана покрыта мощным фибринозно-некротическим струпом с массой распадающихся лейкоцитов. Струп отделен от подлежащих тканей мощным лейкоцитарным демаркационным валом (рис. 20).

Расположенная глубже грануляционная ткань и мышцы дна раны отечны и выражено инфильтрированы сегментоядерными нейтрофилами.

Клетки эпителия по краям раны вакуолизированы.

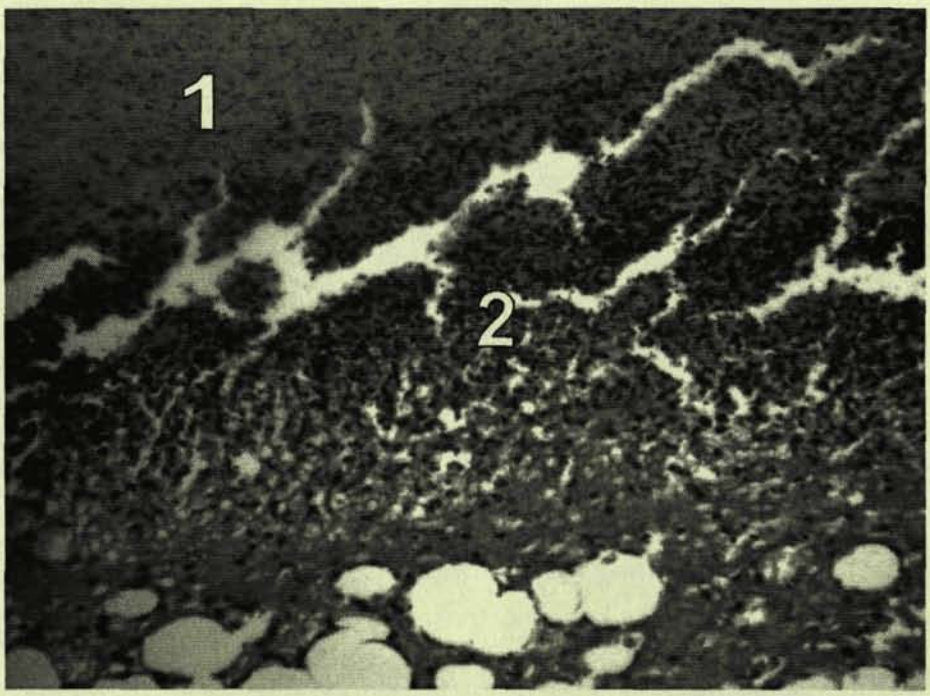

Рис. 20. Рана на 3-и сутки лечения аппаратом «Витафон». Струп (1) отделен от подлежащих тканей мощным лейкоцитарным демаркационным валом (2) (ув. 10х20, окр. Г+Э).

На **5-е сутки** на поверхности раны толстый фибринозно-некротический струп с массой распадающихся лимфоцитов. Струп отделен от подлежащих тканей лейкоцитарным демаркационным валом.

Непосредственно под струпом грануляционная ткань отечна, выраженно инфильтрирована сегментоядерными нейтрофилами, большая часть которых в состоянии распада. Инфильтрация глубже расположенных тканей умеренная с преобладанием макрофагов.

а

б

Рис. 21. Рана на 7-е сутки лечения аппаратом «Витафон»: а – рана выполнена молодой грануляционной тканью, инфильтрированной сегментоядерными нейтрофилами; б – наползание эпителия (1) с краев раны (ув. 10х20, окр. Г+Э).

На **7-е сутки** (рис. 21) рана чистая, выполнена молодой соединительной тканью, содержащей большое количество мелких пустых кровеносных сосудов и много отростчатых фибробластов с крупными ядрами. Ткань выраженно инфильтрирована преимущественно сегментоядерными нейтрофилами.

По краям наблюдается рост эпителия и наползание его на грануляционную ткань.

На **10-е сутки** рана покрыта тонким фибринозно-лейкоцитарным слоем на большей части отделенным от ее поверхности.

Молодая соединительная ткань раны богата кровеносными сосудами без признаков гиперемии, умеренно отечна и инфильтрирована преимущественно макрофагами.

С краев раны продолжается рост эпителия, покрывающего грануляционную ткань.

На **14-е сутки** на поверхности раны тонкий фибринозно-лейкоцитарный слой, на большей части отделенный от подлежащих тканей.

Рана выполнена молодой соединительной тканью, содержащей большое количество капилляров и фибробластов. Соединительная ткань незначительно отечна, умеренно инфильтрирована. Среди клеток инфильтрата преобладают макрофаги, лимфоциты (рис. 22б).

Продолжается эпителизация раны с краев (рис. 22а).

На **21-е сутки** (рис. 23) рана покрыта тонким слоем фибринозно-лейкоцитарных масс, частично отделенных от поверхности раны.

Соединительная ткань, выполняющая дно раны, богата кровеносными сосудами, незначительно отечна и умеренно инфильтрирована. В клеточном составе преобладают лимфоциты, макрофаги и фиброциты.

С краев раны продолжается расти эпителия и наползание его на грануляционную ткань.

Таким образом, хотя в данной серии, как и в серии «Модель без лече-

ния» протекает длительный гнойно-воспалительный процесс, особенно выраженный в первые 7 суток, течение его более благоприятное: раньше (на 7 – 10-е сутки) происходит очищение раны и раньше (с 5–7-х суток) появляются признаки эпителизации раны. Менее выражена инфильтрация соединительной ткани, быстрее протекает ее созревание.

а

б

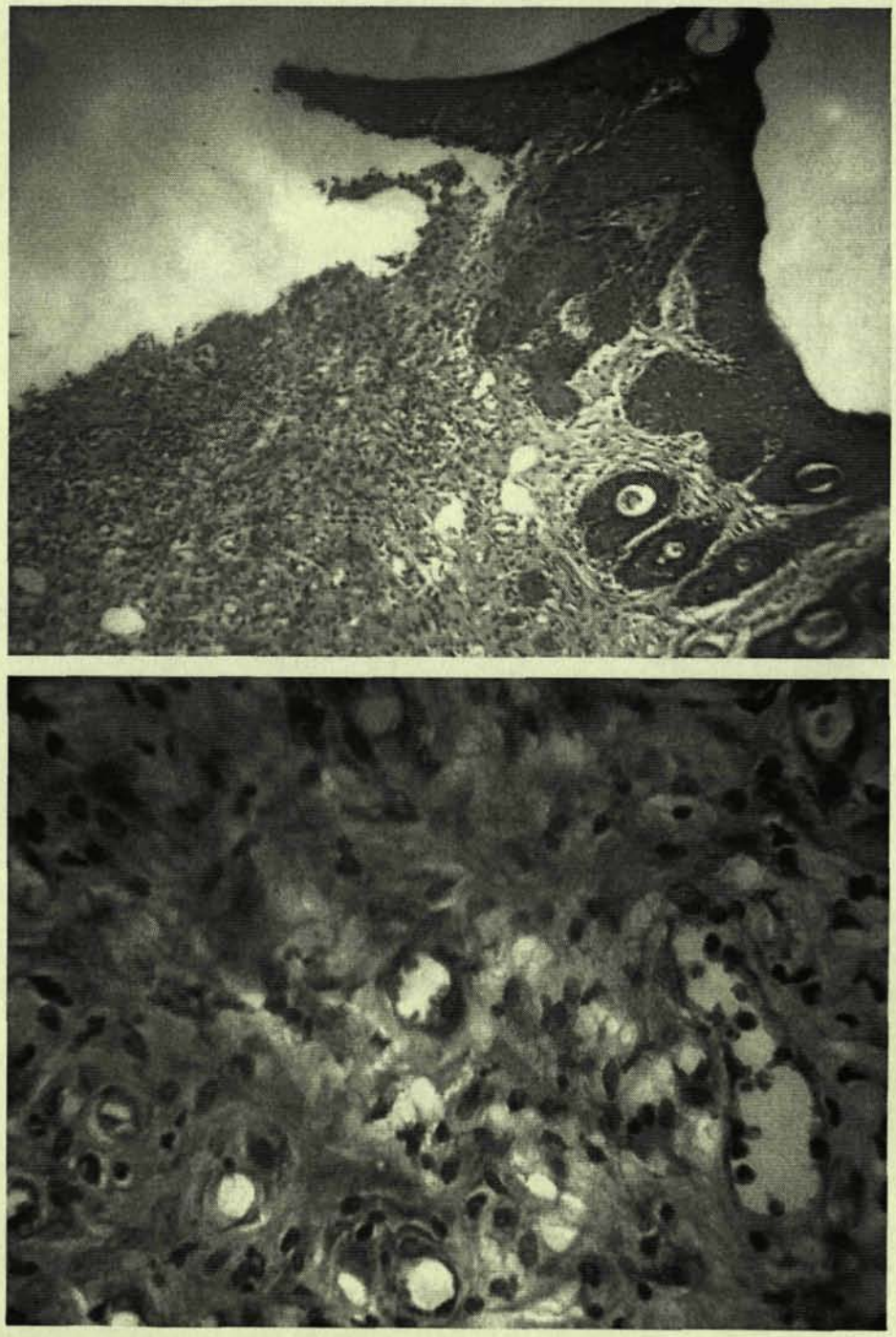

Рис. 22. Рана на 14-е сутки лечения аппаратом «Витафон»: а – наползание эпителия с краев раны (ув. 10х8, окр. Г+Э); б – богатая капиллярами молодая соединительная ткань с умеренной лимфоцитарно-макрофагальной инфильтрацией (ув. 10х40, окр. Г+Э).

а



Б

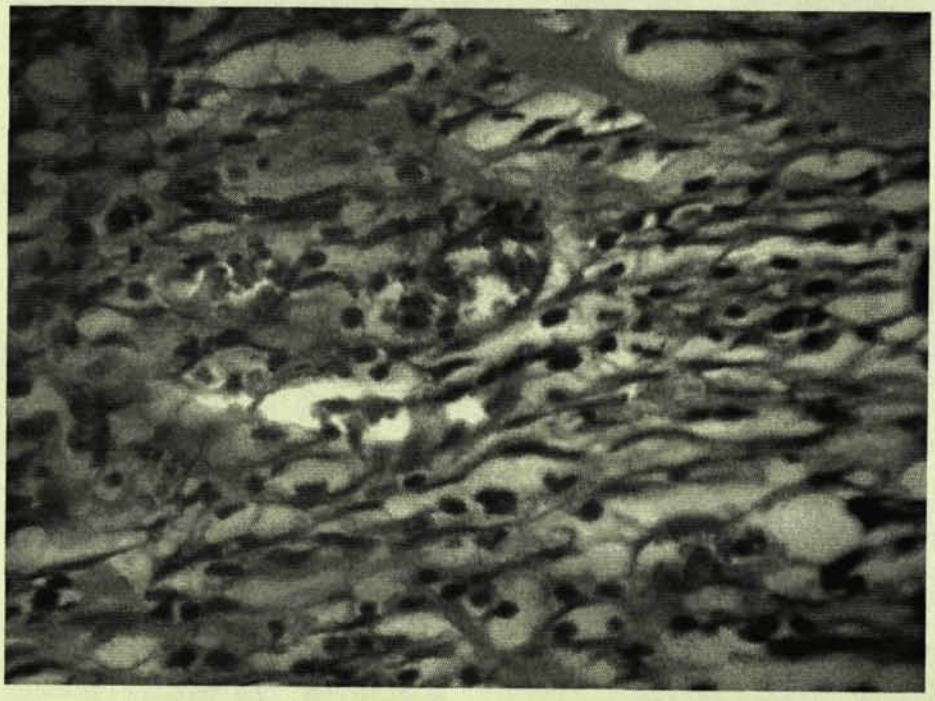

Рис. 23. Рана на 21-е сутки лечения аппаратом «Витафон»: а – эпителизация раны с краев (ув. 10х8, окр. Г+Э); б – молодая соединительная ткань с умеренной лимфоцитарно-макрофагальной инфильтрацией (ув. 10х40, окр. Г+Э).

Гистологическая картина при комплексном лечении гнойных ран виброакустическим воздействием и многокомпонентной мазью эритромицина эстолата на основе Na-КМЦ (6-я серия).

На **3-и сутки** (рис. 24) рана покрыта мощным фибринозно-

лейкоцитарным струпом, частично отслоенным от поверхности раны и отграниченным демаркационным лейкоцитарным валом. Большинство лейкоцитов в состоянии деструкции.

Молодая грануляционная ткань раны умеренно отечна, выражено инфильтрирована сегментоядерными нейтрофилами, богата фибробластами и новообразованными капиллярами. В глубоких слоях в инфильтрате преобладают лимфоциты и макрофаги.

С краев раны на грануляционную ткань начинает наползать эпителий.

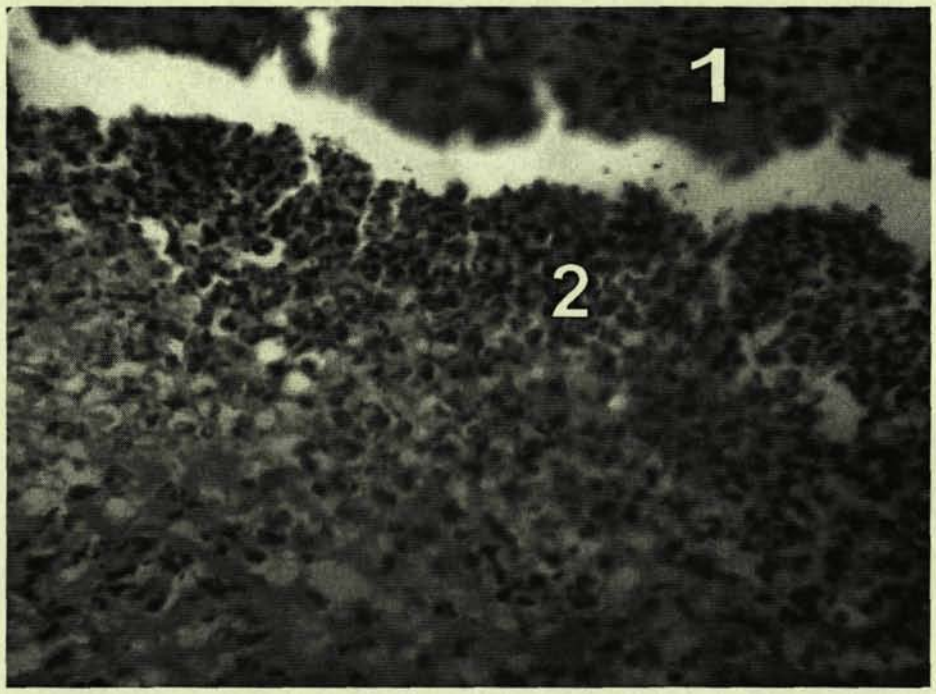

Рис. 24. Рана на 3-и сутки комплексного лечения: фибринозно-лейкоцитарный струп (1) отслоен и отграничен лейкоцитарным демаркационным валом (2); ув. 10х40. Окр. Г+Э.

На **7-е сутки** (рис. 25) рана покрыта тонким лейкоцитарным слоем, выполнена молодой соединительной тканью, богатой кровеносными сосудами, с умеренной лимфоцитарно-макрофагальной инфильтрацией, большим количеством фибробластов.

По краям раны происходит деление клеток эпителия и наползание его на грануляционную ткань (на поверхности – 3-4 слоя клеток).

а

б

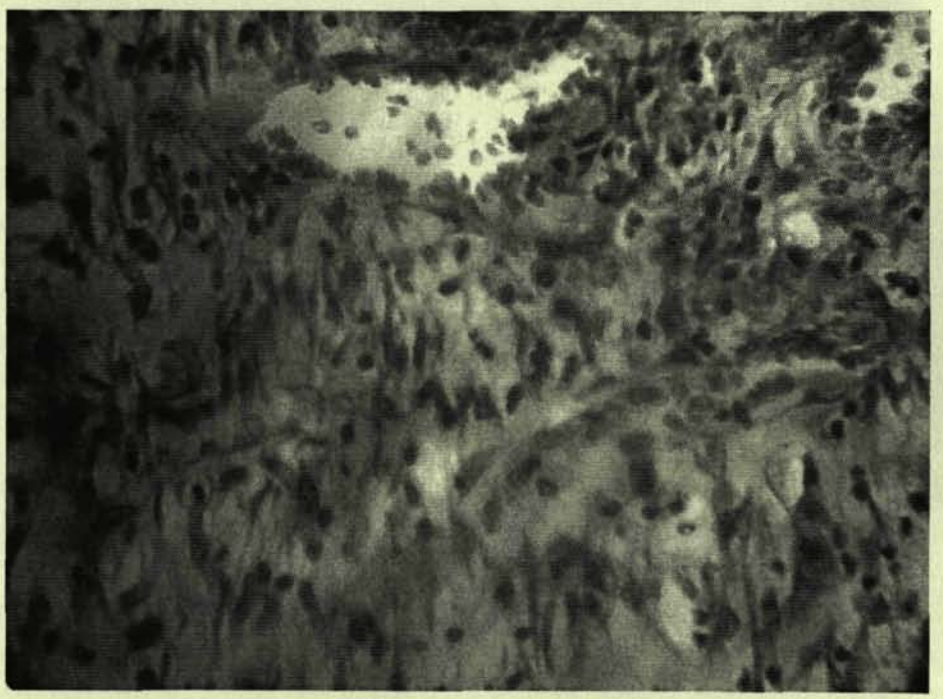

Рис. 25. Рана на 7-е сутки комплексного лечения: а – наползание клеток эпителия (1) на грануляционную ткань (ув. 10х8, окр. Г+Э); б – лимфоцитарно-макрофагальная инфильтрация молодой соединительной ткани (ув. 10х40, окр. Г+Э).

На **10-е сутки** поверхность раны чистая. Рана выполнена молодой грануляционной тканью, богатой вертикально расположенными капиллярами, отростчатыми фибробластами. Соединительная ткань умеренно инфильтрирована лимфоцитами и макрофагами. Продолжается эпителизация раневой

поверхности с краев.

а

б

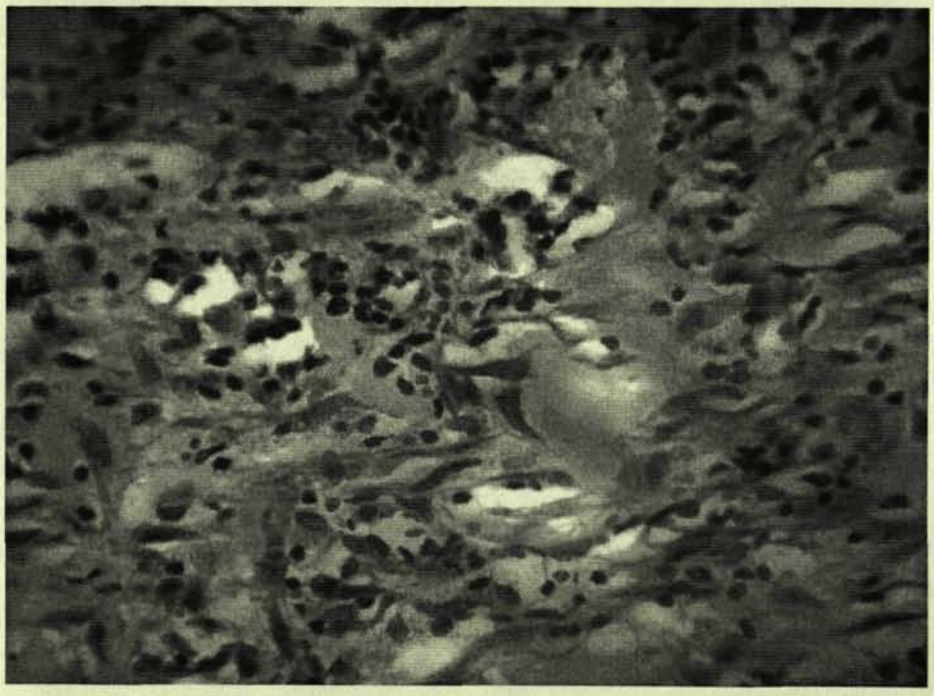

Рис. 26. Рана на 14-е сутки комплексного лечения: а – эпителизация (1) раны (ув. 10х8, окр. Г+Э); б – умеренная инфильтрация соединительной ткани лимфоцитами и макрофагами (ув. 10х40, окр. Г+Э).

На **14-е сутки** рана частично покрыта тонким фибринозно-лейкоцитарным слоем с явлениями деструкции лейкоцитов. Соединительная ткань, выполняющая дно раны, содержит большое количество сосудов, множество фибробластов, умеренно инфильтрирована (рис. 26б). В составе ин-

фильтрата преобладают лимфоциты и макрофаги. Продолжается рост эпителия с краев на грануляционную ткань (рис. 26а).

а

б

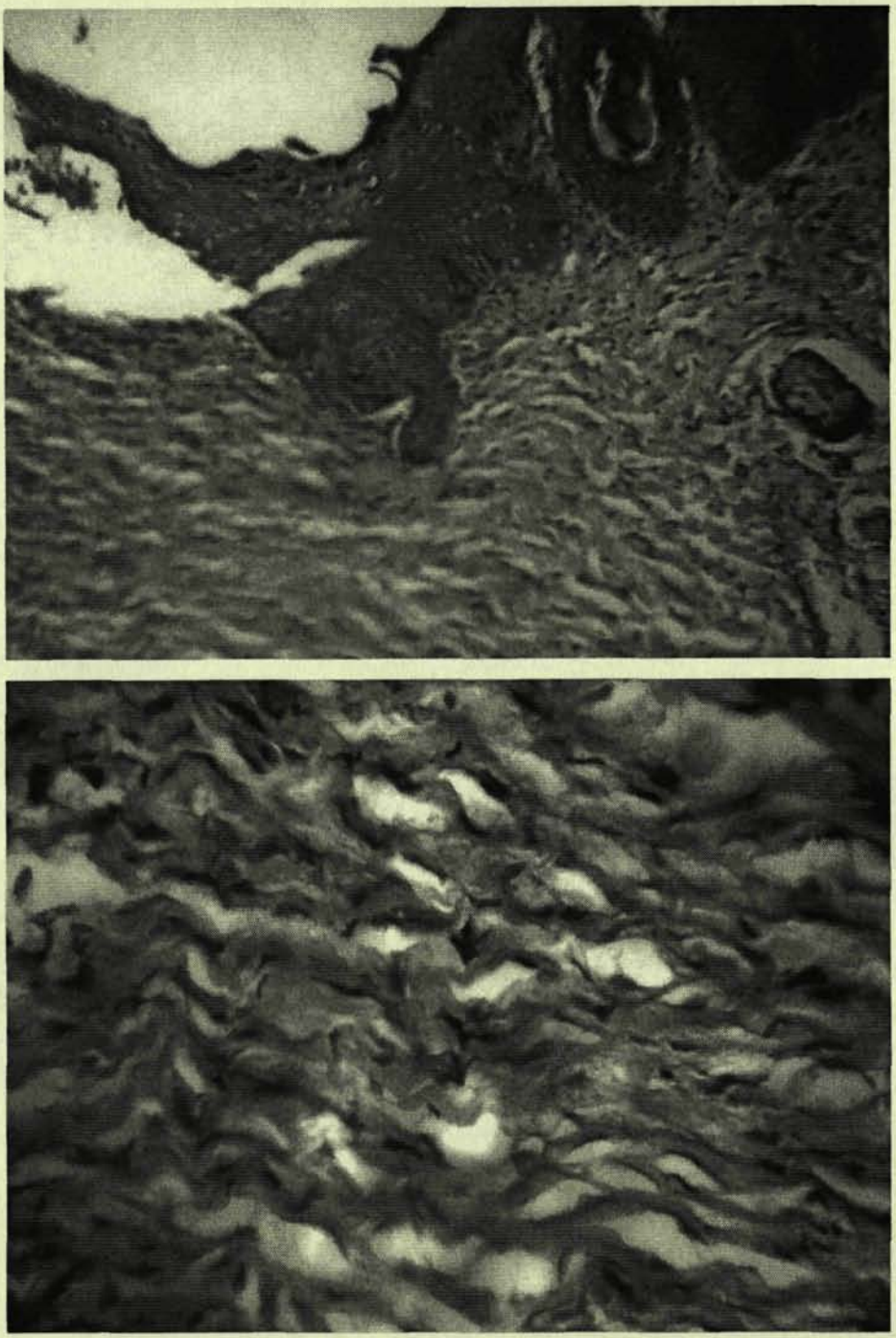

Рис. 27. Рана на 21-е сутки комплексного лечения: а - рана покрыта многослойным эпителием с признаками ороговения (ув. 10х20, окр. Г+Э); б – соединительная ткань дна раны бедна клеточными элементами, содержит горизонтально направленные коллагеновые волокна (ув. 10х40, окр. Г+Э).

На **21-е сутки** (рис. 27) рана чистая, полностью или практически пол-

ностью эпителизирована, выполнена соединительной ткань, бедной клеточными элементами, содержащей горизонтально ориентированные фиброциты и коллагеновые волокна. Рана покрыта многослойным эпителием с признаками ороговения.

Таким образом, в 6-й серии при комплексном лечении ран виброакустическим воздействием и многокомпонентной мазью на основе Na-КМЦ в сравнении с 3-й серией «Лечение мазью на Na-КМЦ основе» течение воспалительного процесса более благоприятное. Выраженный в первые сутки гнойный процесс постепенно стихает, быстрее (на 3–5-е сутки) происходит демаркация гнойно-некротических масс от молодой грануляционной ткани, раньше (на 5–7-е сутки) происходит очищение раны, раньше купируется отек и инфильтрация молодой соединительной ткани. Эпителизация начинается рано – с 3-х суток и заканчивается до 21-х суток наблюдения.

* * *

Приведенные результаты собственных исследований на модели полнослойной гнойной раны подтверждают позитивное влияние виброакустического воздействия на течение раневого процесса.

Применение виброакустической терапии способствует ускорению уменьшения площади ран на 30 % к 14-м суткам и на 33% к 21-м суткам наблюдения, сокращает наступление основных стадий течения раневого процесса в 1,2±0,03 раза, снижает микробную обсемененности ран на 14-е сутки в 15 раз, способствует очищению ран, уменьшению отека и инфильтрации соединительной ткани, ускорению эпителизации по сравнению с контролем без лечения.

Наилучшие результаты наблюдались при комплексном применении виброакустической терапии и разработанной многокомпонентной мази эритромицина эстолата на основе Na-КМЦ.

Комплексное применение виброакустического воздействия и мази на Na-КМЦ основе способствует ускорению уменьшения площади ран на 27% к

14-м суткам и на 15% к 21-м суткам наблюдения, сокращает смену основных стадий течения раневого процесса в 2,3±0,03 раза, снижает микробную обсемененность ран на 14-е сутки в $6*10^3$ раз, способствует ранней демаркации гнойно-некротических масс и быстрому стиханию гнойно-воспалительного процесса в ране по сравнению с лечением только виброакустическим воздействием.

По сравнению с лечением только мазью, комплексное применение виброакустического воздействия и мази на Na-КМЦ основе способствует ускорению заживления ран на 9% к 14-м сутки и на 7,5% к 21-м суткам наблюдения, сокращает смену основных стадий течения раневого процесса в 1,2±0,01 раза, снижает микробную обсемененности ран на 14-е сутки в 30 раз, способствует раннему очищению ран, купированию отека и инфильтрации соединительной ткани и полной эпителизации раневой поверхности к 21-м суткам наблюдения.

ЗАКЛЮЧЕНИЕ

Проблема лечения гнойных ран остается на сегодняшний день одной из актуальных в хирургии. Количество больных с данной патологией по-прежнему не уменьшается. Нагноение ран составляет 11–62,2% в структуре госпитальной инфекции в хирургической клинике [123, 148]. Даже в стационарах с хорошо поставленной системой противомикробных мероприятий в настоящее время частота нагноений «чистых» операционных ран составляет от 1 до 5%, а загрязненных от 25 до 30% случаев [26, 27, 123]. Нагноение ран, в свою очередь, приводит к развитию более серьезных осложнений, таких как флегмоны, гангрены, сепсис, эвентрации и т.п. [218]. Особенно актуальна проблема лечения гнойных ран, а также пролежней и трофических язв у лиц с сахарным диабетом, хронической венозной недостаточностью, облитерирующими заболеваниями сосудов, иммунодефицитами.

В современных условиях актуальность проблемы возрастает вследствие развития резистентности большинства штаммов к антибиотикам и антисептикам [3, 68]. Антибиотикорезистентность резко снижает эффективность традиционных способов лечения, требует постоянного обновления арсенала лекарственных средств и применения сложных и дорогостоящих методик лечения [13, 19, 51, 133].

Современные принципы местного лечения гнойно-воспалительных заболеваний базируются на понимании основных звеньев их патогенеза и фазности течения [123, 148, 162]. В соответствии с этим, основные задачи лечения гнойных ран в первой стадии раневого процесса заключаются в подавлении микрофлоры, ликвидации избыточной гидратации, ограничении распространения некрозов, адсорбции продуктов бактериального и тканевого распада.

Основным методом комплексной системы лечения больных с гнойно-воспалительными заболеваниями мягких тканей остается на сегодняшний

день хирургический. Но хирургическое лечение и медикаментозная терапия гнойной раны не являются конкурирующими или взаимозаменяющими методами. Их можно рассматривать только во взаимодействии.

На сегодняшний день, несмотря на большой прогресс в области активного ведения гнойных ран, основной в практической хирургии, особенно в амбулаторно-поликлинических условиях остается методика лечения под повязкой. Она выгодна экономически, применима в любых условиях и привлекает своей доступностью и простотой [15, 123, 144, 148, 188]. В качестве средств аппликационного воздействия особое место занимают мази, благодаря ряду достоинств, среди которых выделяют возможность включения лекарственных веществ, относящихся почти ко всем фармакологическим группам [28, 55, 56, 185, 189 и др.].

Однако многие существующие мази показали недостаточную эффективность, так как используемые основы (вазелин, ланолин, жировая основа), высокогидрофобны и не позволяют мазям смешиваться с раневым экссудатом, а тем более поглощать его. Они задерживают отторжение некроза, препятствуют оттоку гнойного экссудата и тем самым ухудшают условия течения раневого процесса. Кроме того, гидрофобные основы не обеспечивают высвобождение антибактериальных средств из композиции и не способствуют их проведению в глубь тканей к микробному очагу [38, 123].

Поэтому препаратами выбора на сегодняшний день являются многокомпонентные мази на гидрофильной основе, обладающие многонаправленным действием на основные этиологические и патогенетические факторы раневого процесса [38, 56, 106, 136]. Повышение эффективности мазей может быть достигнуто за счет комбинирования препаратов, обладающих разными свойствами и механизмами действия и влияющих на разные звенья патогенеза.

Другое направление оптимизации местного лечения – применение различных физических методов воздействия на гнойную рану. Физические фак-

торы могут способствовать очищению ран от гнойно-некротических масс, уменьшению их микробной обсемененности, стимуляции местных защитных факторов и улучшению регенераторных процессов. А также они могут улучшать высвобождение и проникновение действующих веществ в ткани и модифицировать действие различных лечебных средств и методов [149].

К сожалению, многие методы физиотерапии противопоказаны при гнойных процессах, особенно в первую фазу течения раневого процесса, а имеющиеся эффективные методы лечения – сложны и требуют специального оборудования или условий [13, 19, 51, 133].

Одним из простых, дешевых и безопасных способов физиотерапии является виброакустическое воздействие. В литературе имеется много сообщений об эффективности этого метода при самой разной патологии [16], в т.ч. при лечении ожогов [10], некоторых кожных заболеваний [122], при реимплантации тканей [9], а также в косметологии [20, 122]. Но мы не нашли данных о применении виброакустического воздействия при лечении гнойных ран.

Поскольку одним из патогенетических механизмов воспалительной реакции является нарушение микроциркуляции, а в основе действия данного метода лежит нормализация кровотока в тканях, мы посчитали целесообразным изучить влияние виброакустического воздействия (аппарата «Витафон») на течение раневого процесса в гнойной ране.

Нами была поставлена цель исследования – разработать и экспериментально обосновать оригинальные составы многокомпонентных мазей на гидрофильных основах для лечения гнойных ран и изучить влияние виброакустической терапии на течение раневого процесса.

Нами разработан оригинальный состав мазей эритромицина эстолата для использования в первую фазу течения раневого процесса. Как известно, официнальной является эритромициновая мазь на гидрофобной (вазелин-ланолиновой) основе, которая как указывалось выше, не отвечает современ-

ным требованиям. Мы использовали широко известные и клинически апробированные гидрофильные основы: ПЭО [34, 136, 146, 147, 148] и глицерогель Na-КМЦ [106, 136, 145, 147]. В качестве антибиотика впервые в мазях использован эритромицина эстолат (ранее он использовался только для приема per os в виде таблеток, порошков и суспензий), который отличается большей устойчивостью к кислой среде и лучшей биодоступностью. Эритромицина эстолат является антибиотиком широкого спектра действия, эффективен в отношении многих возбудителей. Для антибиотиков-макролидов характерна низкая токсичность, а также стимулирующее действие на местный иммунитет.

В исследовании in vitro методом диффузии в агар нами была определена оптимальная концентрация антибиотика в мазях – 1% и разработаны оригинальные составы мазей эритромицина эстолата на полимерных основах (удостоверение на рационализаторское предложение №1528-02 КГМУ от 02.12.2002), а также было установлено, что они являются более эффективными в сравнении с официнальной эритромициновой мазью.

Для усиления антибактериальной активности в качестве потенцирующих препаратов нами были использованы антисептики – экстракт ромашки и метиленовый синий. Экстракт ромашки оказывает противовоспалительное, бактерицидное, дезодорирующее, антиаллергическое действие, улучшает и ускоряет процессы регенерации тканей. Метиленовый синий является местным антисептиком с окислительным механизмом действия.

В качестве основ использовали сплав ПЭО и глицерогель Na-КМЦ. На каждой основе было приготовлено по 4 образца мазей следующего состава: основа + антибиотик; основа + антибиотик + экстракт ромашки; основа + антибиотик + метиленовый синий; основа + антибиотик + экстракт ромашки + метиленовый синий. Было установлено, что наибольшей антибактериальной активностью обладают составы, включающие помимо основы все три компонента: эритромицина эстолат, экстракт ромашки и метиленовый синий. На

основании этого исследования разработаны оригинальные составы многокомпонентных мазей эритромицина эстолата (удостоверение на рационализаторское предложение №1527-02 КГМУ от 02.12.2002).

Методом диффузии в агар нами была изучена антибактериальная активность разработанных многокомпонентных мазей. При этом нами установлено, что мази обладают широким спектром антибактериального действия и эффективны в отношении St. aureus ATCC 6538-P, Bac. cereus ATCC 10702, Bac. subtilis ATCC 6633, E. coli ATCC 25922, Candida albicans ATCC 885-653, Proteus vulgaris и Pseudomonas aeruginosa ATCC 9027.

Результаты исследований in vitro явились предпосылкой для изучения ранозаживляющей активности мазей на экспериментальной модели.

Второй этап нашего исследования выполнен в эксперименте in vivo на 180 крысах линии «Вистар». Животные были разделены на 6 серий. У всех животных моделировалась гнойная рана по стандартной методике П.И. Толстых (1976) [40]. При моделировании использовалось устройство оригинальной конструкции (рис. 3).

У животных 1 серии раны не обрабатывали, у животных 2 серии на рану наносилась официнальная эритромициновая мазь, животным 3 и 4 серии раны обрабатывали разработанными нами многокомпонентными мазями эритромицина эстолата на Na-КМЦ и ПЭО основе. Животным 5 и 6 серии проводилась виброакустическое воздействие на рану аппаратом «Витафон» в режиме «1» одним виброфоном, у животных 6 серии на рану одновременно наносилась многокомпонентная мазь эритромицина эстолата на Na-КМЦ основе.

Течение раневого процесса у экспериментальных животных оценивалось планиметрически, по внешним клиническим признакам, а также гистологическим и микробиологическим методами.

По данным планиметрического исследования площадь ран уменьшалась быстрее при лечении многокомпонентными мазями на гидрофильных

основах по сравнению с моделью и контролем. Так к 7 суткам площади ран уменьшились: в 1 серии – на 24%, во 2 серии – 42,9%, в 3 серии – 58,1%, в 4 серии – 64,8%. К 21 суткам от начала лечения в 1 и 2 сериях площадь ран уменьшилась на 50,6% и 77,6%, а в 3 и 4 сериях – на 91,7% и 97,8% соответственно.

Динамика изменения площадей ран в разных сериях наглядно представлена на рис. 28.

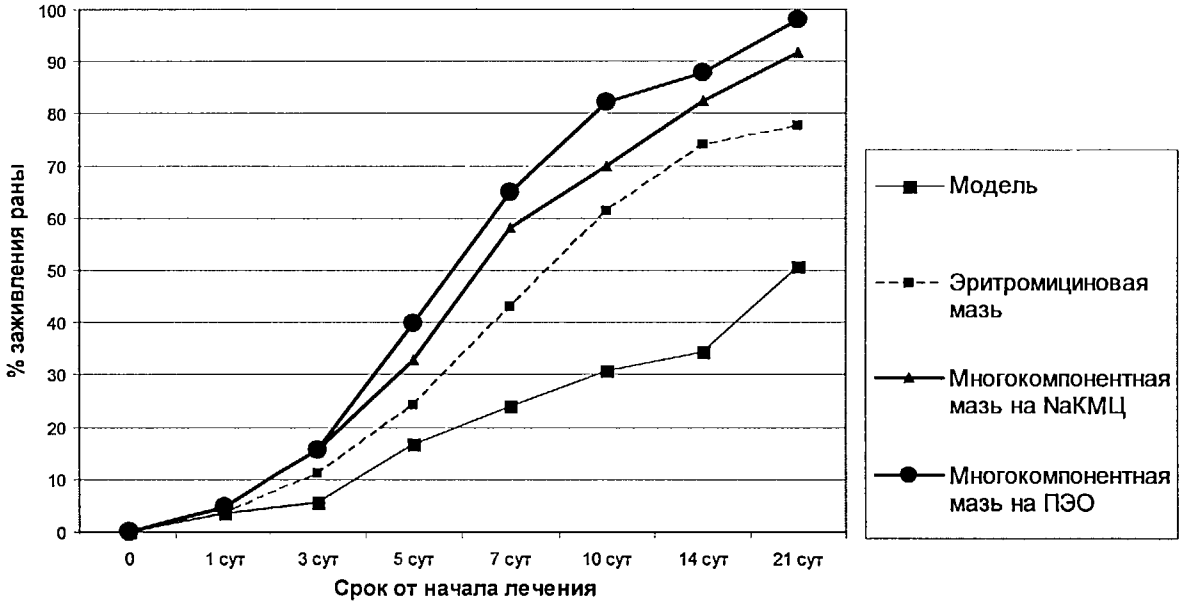

Рис. 28. Динамика изменения площадей ран при лечении различными мазями.

При оценке внешнего состояния ран выявлено, что применение многокомпонентных мазей эритромицина эстолата ускоряет течение раневого процесса, сокращая наступление основных его стадий в 1,3–1,5 (1,4±0,03) раза, в сравнении с официнальной эритромициновой мазью, что представлено на рис. 29.

Результаты определения микробной загрязненности ран в разных сериях в динамике представлены на рисунке 30.

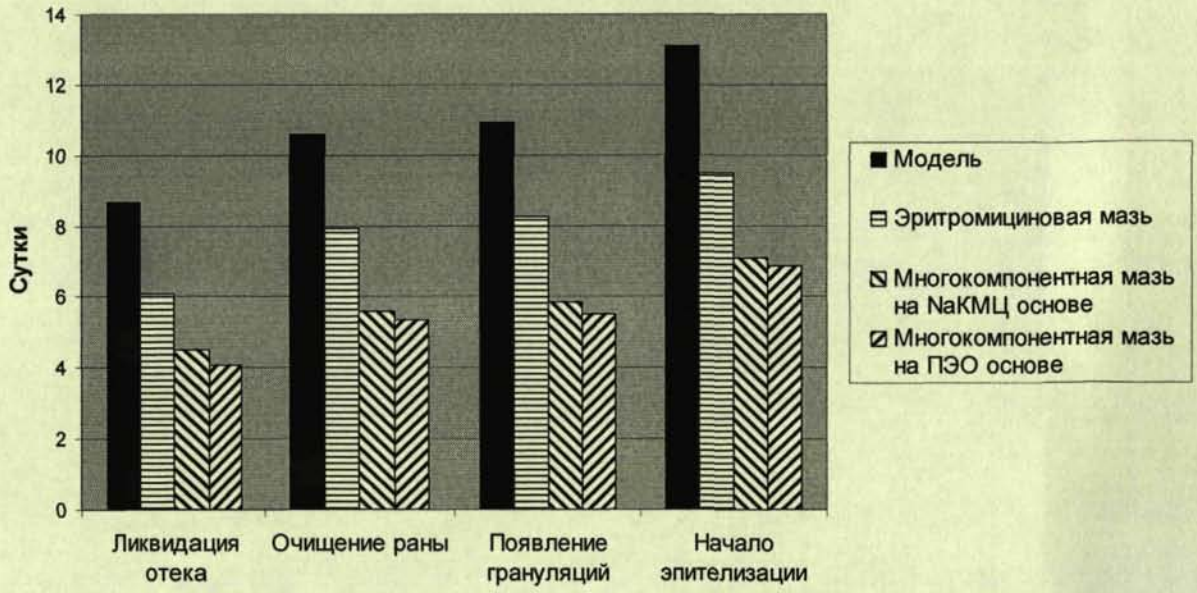

Рис. 29. Динамика смены основных стадий течения раневого процесса при лечении различными мазями.

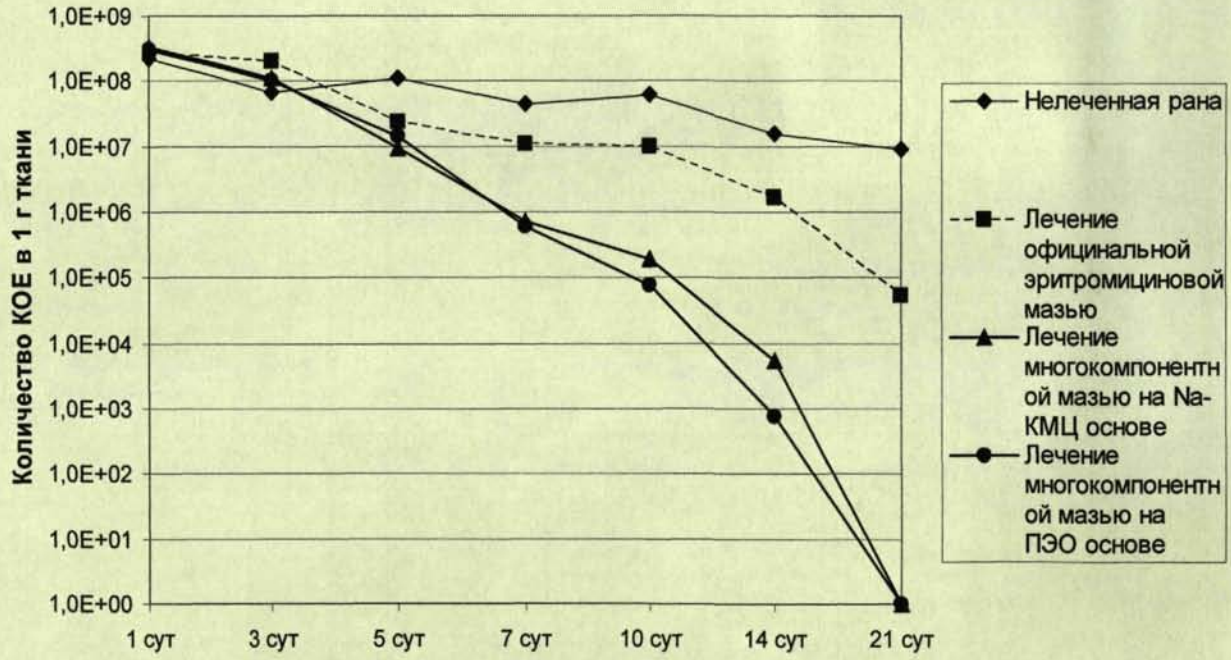

Рис. 30. Динамика микробной обсемененности ран в разных сериях.

Как видно на представленной диаграмме, микробная обсемененность нелеченной раны остается высокой на всех сроках наблюдения вплоть до 21 суток. Лечение официнальной эритромициновой мазью способствует умень-

шению микробного загрязнения ран, но недостаточно эффективно – к 21 суткам оно остается достаточно высоким – $5,3*10^4$ КОЕ/г. Наилучшие результаты наблюдаются в 3 и 4 сериях, где к 7 суткам микробная нагрузка в ране снижается в среднем в 500 раз, на 14 сутки она в 300 (Na-КМЦ) и 2000 (ПЭО) раз меньше чем в контроле ($5,4±0,4*10^3$ и $7,5±3,1*10^2$ против $1,7±0,4*10^6$), а к 21 суткам роста микробной культуры не наблюдается, что свидетельствует о высокой антибактериальной эффективности разработанных препаратов.

При сравнительном гистологическом исследовании эффективности различных эритромициновых мазей можно отметить, что наилучшие результаты наблюдаются при применении многокомпонентных мазей на гидрофильной основе (ПЭО и Na-КМЦ). При применении официнальной эритромициновой мази заживление ран происходит более благоприятно, чем без лечения, но также наблюдается активный гнойный процесс с длительной воспалительной реакцией, при котором интенсивная лейкоцитарная инфильтрация сохраняется до конца наблюдения (21 день). Грануляционная ткань инфильтрирована лейкоцитами, рост ее происходит медленно. Рост эпителия с отделением поверхностного лейкоцитарно-некротического струпа отмечается к 14–21 суткам.

При применении мазей на ПЭО и Na-КМЦ быстрее ликвидируются острые воспалительные явления. Грануляционная ткань выполняет рану к 5–7 суткам. Раньше (с 5–7 суток) начинается процесс разрастания эпителия с краев раны и к последним срокам наблюдения имеет место полноценная регенерация с эпителизацией практически всей поверхности.

Таким образом, впервые полученные нами данные планиметрического, микробиологического и морфологического исследований наглядно свидетельствуют, что разработанные составы многокомпонентных мазей являются обоснованными, обладают высокой эффективностью в лечении гнойных ран и более эффективны, чем официнальная эритромициновая мазь. Высокую эффективность разработанных препаратов можно объяснить тем, что они

действуют на основные этиопатогенетические звенья раневого процесса. Гидрофильная основа сама по себе уже является активным компонентом мазей – она абсорбирует экссудат и продукты распада и жизнедеятельности микроорганизмов, уменьшает гидратацию тканей, способствует очищению раны, предотвращает высыхание раневой поверхности. ПЭО и Na-КМЦ основа биоинертны, постепенно и полно высвобождает действующие вещества. Патогенная микрофлора, исходно резистентная к существующим антибактериальным препаратам, становится чувствительной к ним в присутствии гидрофильных основ (ПЭО), в результате чего существенно возрастает антимикробная активность различных антибиотиков и антисептиков [34, 147, 148]. В литературе известно немало сообщений о целесообразности использования ПЭО и Na-КМЦ в качестве основ, о высокой эффективности антибактериальных мазей с их применением [34, 88, 106, 136, 146, 147, 148].

Антибактериальные компоненты – эритромицина эстолат, экстракт ромашки и метиленовый синий – обладают разными механизмами антимикробного действия и потенцируют друг друга. Экстракт ромашки также обладает противовоспалительным действием и ускоряет процессы регенерации [124]. В литературе также имеется ряд работ, подтверждающих рациональность применения в мазях антисептиков, в том числе и растительного происхождения [168, 203, 206, 211, 216].

Разработанные мази просты в производстве, могут изготовляться как в промышленном производстве, так и в условиях аптек из доступных, дешевых компонентов, зарегистрированных в фармакопее и разрешенных к применению.

Полученные нами новые данные вкладываются в современную концепцию местного лечения гнойных процессов медикаментозными препаратами. Аналогичные результаты были получены в работе Е.В. Кобзаревой (2000), в которой была показана высокая эффективность в лечении гнойных ран многокомпонентных мазей этакридина лактата и фурацилина на ПЭО ос-

нове [57]; в работе Л.В. Суриной (1995), где была изучена эритромицин-пиромекаиновая мазь на основе Na-КМЦ [146], в работе И.И. Набокина (2003), где были разработаны и изучены иммобилизированные формы антисептика гипохлорита натрия в геле полимеров [88].

В нашей работе мы впервые изучили влияние виброакустической терапии аппаратом «Витафон» на течение раневого процесса (5 и 6 серии экспериментов).

Результаты планиметрического исследования наглядно представлены на рисунке 31. Как видно на представленной диаграмме, применение виброакустической терапии способствует ускорению уменьшения площади ран по сравнению с нелеченной раной, а наилучшие результаты (100% эпителизация ран на 21 сутки) наблюдаются при комплексном применении виброакустического воздействия и мази на основе Na-КМЦ.

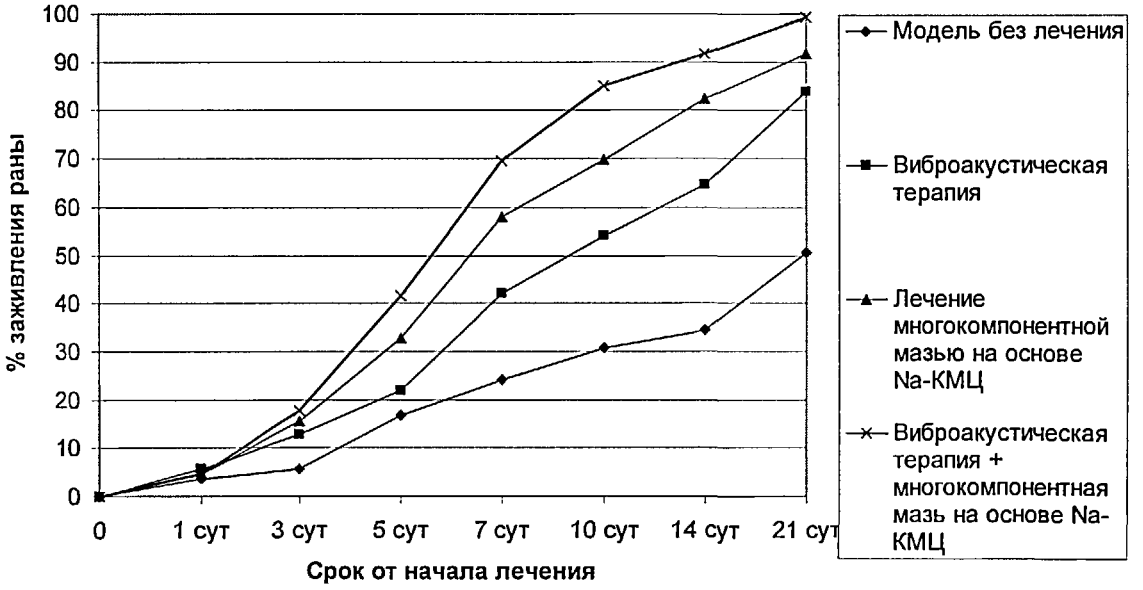

Рис. 31. Динамика изменения площадей ран при лечении различными способами.

Результаты изучения внешних клинических признаков течения раневого процесса представлены на рисунке 32. Как видно из представленной диаграмме, применение виброакустической терапии (5 серия) в сравнении с мо-

делью (1 серия) сокращает сроки наступления основных стадий раневого процесса в 1,2±0,03 раза. Применение виброакустической терапии и в комплексе с мазью на основе Na-КМЦ ускоряет смену фаз раневого процесса в 2,3±0,03 раза по сравнению с 5 серией, и в 1,2±0,01 раза по сравнению с 3 серией.

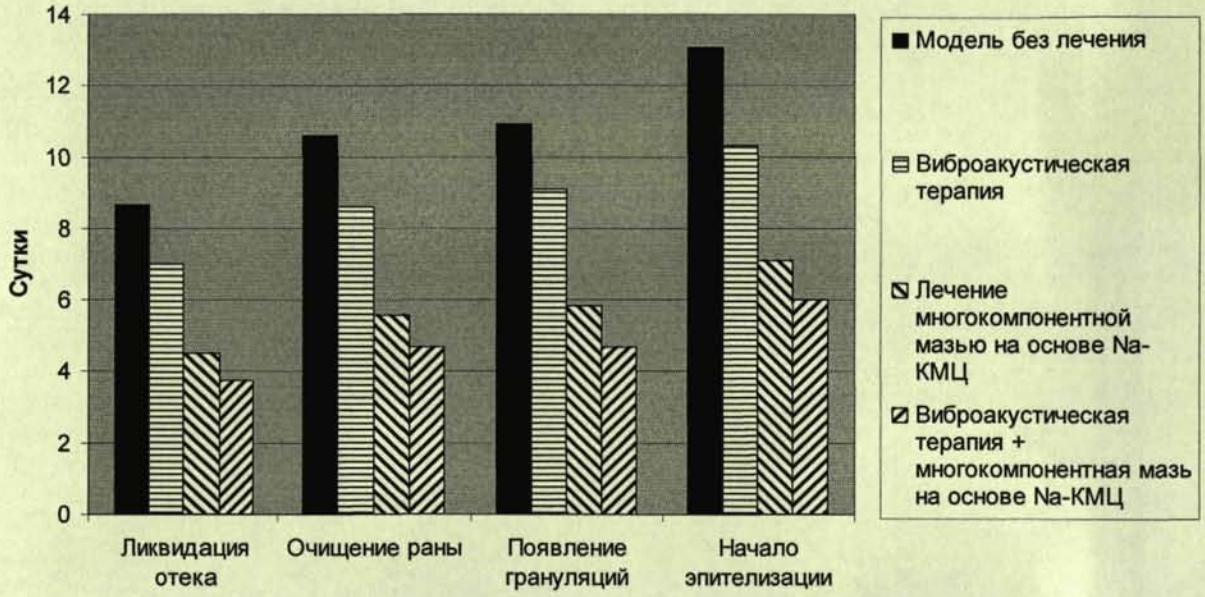

Рис. 32. Внешние клинические признаки течения раневого процесса в динамике при различных способах лечения.

Результаты определения микробной загрязненности ран в разных сериях в динамике представлены на рисунке 33. Как видно на представленной диаграмме, применение виброакустической терапии как самостоятельно, так и в комплексе с многокомпонентной мазью на основе Na-КМЦ способствует более быстрому снижению микробной обсемененности ран в сравнении с контрольными сериями. Наилучшие результаты наблюдаются в 6 серии, где на 7, 10 и 14 сутки микробная обсемененность ран была на порядок ниже, чем в 3 серии, а некоторые раны были стерильны уже на 14 сутки.

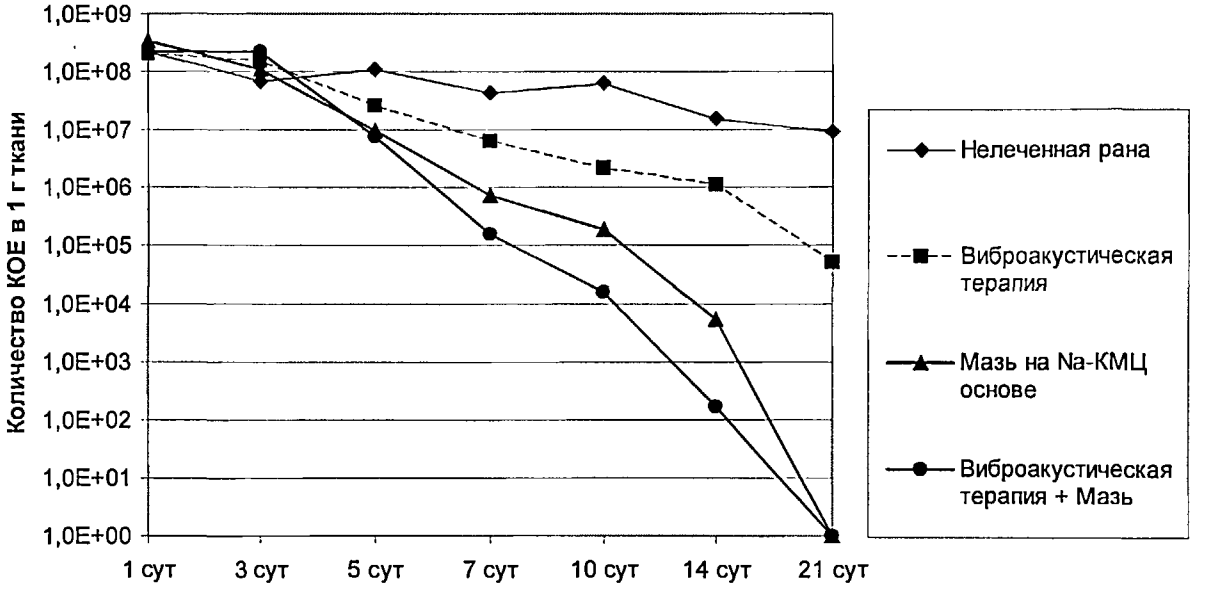

Рис. 33. Динамика микробной обсемененности ран в разных сериях.

Виброакустическое воздействие, по литературным данным, не обладает бактерицидным эффектом. Снижение микробной нагрузки в ране, на наш взгляд, можно объяснить улучшением микроциркуляции в тканях, повышением в них парциального давления кислорода и активизацией местных факторов защиты, улучшением проникновения лекарственных препаратов в ткани.

При сравнительном гистологическом исследовании эффективности различных способов лечения выявлено, что хотя при виброакустической терапии (5 серия), как и в 1 серии «Модель без лечения» протекает длительный гнойно-воспалительный процесс, течение его более благоприятное: раньше (7-10 сутки) происходит очищение раны и начало эпителизации (5-7 сутки), инфильтрация соединительной ткани менее выражена и стихает к 14-21 суткам, быстрее протекает ее созревание.

Наиболее благоприятное течение раневого процесса наблюдается при комплексном применении виброакустической терапии и многокомпонентной мази: с 3-5 суток уменьшается отек, выявляется демаркация гнойно-некротических масс от молодой грануляционной ткани, богатой новообразо-

ванными капиллярами и фибробластами. Сегментоядерная инфильтрация сменяется лимфоцитарно-макрофагальной. На 5-7 сутки происходи очищение раны от гнойно-некротических масс. Эпителизация начинается рано – с 3 суток и заканчивается до 21 суток наблюдения.

Таким образом, данные планиметрического, клинического, морфологического и микробиологического исследований наглядно свидетельствуют, что применение виброакустической терапии как самостоятельно, так и в комплексе с многокомпонентной мазью на основе Na-КМЦ ускоряет процесс заживления гнойных ран и способствует более благоприятному течению раневого процесса.

Эффективность виброакустической терапии можно объяснить тем, что она является патогенетической – способствует нормализации микроциркуляции в самой ране и прилежащих тканях, а нормализация микроциркуляции, в свою очередь, способствует выведению из раны токсинов, насыщению раны кислородом, восстановлению нормального метаболизма и кислотно-щелочного баланса в ране, миграции иммунокомпетентных клеток и повышению местной резистентности. Виброакустическое воздействие также способствует отделению гнойно-некротических масс от поверхности раны и улучшает проникновение действующих веществ из мази в ткани (виброфорез).

Подводя итог проведенному исследованию можно заключить, что поставленные задачи исследования были выполнены, а цель исследования – достигнута. Полученные нами новые экспериментальные данные подтверждают эффективность разработанных составов многокомпонентных мазей эритромицина эстолата на ПЭО и Na-КМЦ основах в лечении гнойных ран в первую стадию течения раневого процесса, подтверждают позитивное влияние виброакустической терапии на заживление гнойных ран, более выраженное в сочетании с гидрофильными мазями. Разработанные мази соответствуют современным требованиям, предъявляемым к средствам для лечения ран

в I стадию течения раневого процесса и более эффективны, чем выпускаемые промышленность аналоги. Предложенные способы виброакустической терапии ран патогенетически обоснованы, не противоречат современным подходам к лечению гнойно-воспалительных заболеваний, являются доступными, простыми в использовании, что позволяет рекомендовать их к широкому применению в гнойной хирургии и, и в частности – в амбулаторных условиях.

ВЫВОДЫ

1. Наибольшей антибактериальной активностью среди исследованных эритромициновых мазей обладают составы, включающие эритромицина эстолат, экстракт ромашки и метиленовый синий на ПЭО и Na-КМЦ основах. Оптимальная концентрация эритромицина эстолата в мазях – 1%.
2. Разработанные многокомпонентные мази эритромицина эстолата на гидрофильных основах обладают широким спектром антибактериального действия и более эффективны в отношении штаммов St. aureus ATCC 6538-P, Bac. cereus ATCC 10702, Bac. subtilis ATCC 6633, E. coli ATCC 25922, Candida albicans ATCC 885-653, Proteus vulgaris и Pseudomonas aeruginosa ATCC 9027, чем однокомпонентные мази и официнальная эритромициновая мазь.
3. Применение многокомпонентных мазей эритромицина эстолата на полимерных основах (ПЭО и Na-КМЦ) в лечении гнойных ран в I фазу раневого процесса способствует уменьшению площади ран на 8% (Na-КМЦ) и 13% (ПЭО) на 14-е сутки и на 14% (Na-КМЦ) и 20% (ПЭО) на 21-е сутки наблюдения, повышает скорость заживления на 3, 5, 7-е сутки в 1,3–1,8 (1,4±0,08) раза, способствуют сокращению основных стадий течения раневого процесса в 1,3–1,5 (1,4±0,03) раза, снижает микробную обсемененности ран на 14-е сутки в 300 (Na-КМЦ) и 2000 (ПЭО) раз; ускоряет формирование и созревание соединительной ткани, способствует ранней и быстрой эпителизации раневой поверхности по сравнению с лечением официнальной эритромициновой мазью.
4. Виброакустическая терапия гнойных ран способствует ускорению уменьшения площади ран на 30 % к 14-м суткам и на 33% к 21-м суткам наблюдения, сокращает наступление основных стадий течения раневого процесса в 1,2±0,03 раза, снижает микробную обсемененности

ран на 14-е сутки в 15 раз, способствует очищению ран, уменьшению отека и инфильтрации соединительной ткани, ускорению эпителизации по сравнению с контролем без лечения.

5. Комплексное применение виброакустического воздействия и мази на Na-КМЦ основе способствует ускорению уменьшения площади ран на 27% к 14-м суткам и на 15% к 21-м суткам наблюдения, сокращает смену основных стадий течения раневого процесса в 2,3±0,03 раза, снижает микробную обсемененность ран на 14-е сутки в $6*10^3$ раз, способствует ранней демаркации гнойно-некротических масс и быстрому стиханию гнойно-воспалительного процесса в ране по сравнению с лечением только виброакустическим воздействием.

6. По сравнению с лечением только мазью, комплексное применение виброакустического воздействия и мази на Na-КМЦ основе способствует ускорению заживления ран на 9% к 14-м сутки и на 7,5% к 21-м суткам наблюдения, сокращает смену основных стадий течения раневого процесса в 1,2±0,01 раза, снижает микробную обсемененности ран на 14-е сутки в 30 раз, способствует раннему очищению ран, купированию отека и инфильтрации соединительной ткани и полной эпителизации раневой поверхности к 21-м суткам наблюдения.

ПРАКТИЧЕСКИЕ РЕКОМЕНДАЦИИ

1. Для облегчения подсчета у лабораторных животных площадей ран рекомендуем наносить их контуры на прозрачную пленку, сканировать и обрабатывать в редакторе «Adobe Photoshop» по предложенной нами методике (рац. предложение КГМУ №1474-01).
2. Для стандартизации условий лечения, предупреждения деформации раны, а также для предупреждения высыхания, загрязнения раневой поверхности и укусов другими животными рекомендуем подшивать над раной разработанное нами устройство.
3. Предложенные многокомпонентные мази эритромицина эстолата на ПЭО и Na-КМЦ основах рекомендуются к изготовлению, как в заводских условиях, так и в условиях аптек, их приготовление не требует дорогостоящего оборудования и специального обучения персонала, для приготовления используются лекарственные и вспомогательные вещества, разрешенные к медицинскому применению и отвечающие требованиям действующей нормативно-технической документации.
4. Разработанные многокомпонентные мази эритромицина эстолата следует применять для местного лечения гнойно-воспалительных заболеваний при чувствительности возбудителя к ним. Лечение начинают с хирургической обработки гнойной раны, удаления нежизнеспособных тканей и промывания антисептиками. Рана укрывается или рыхло тампонируется марлевыми салфетками с нанесенной на них мазью, а затем накладывается асептическая повязка. Количество перевязок зависит от количества раневого отделяемого и степени пропитывания повязки.
5. Для ускорения заживления гнойных ран в первую фазу раневого процесса рекомендуем во время перевязки после удаления гнойно-некротических масс нанести на поверхность раны многокомпонентную мазь эритромицина эстолата на ПЭО или Na-КМЦ основе (или другую

имеющуюся мазь на гидрофильной основе) и произвести фонирование области раны через асептическую звукопроницаемую прокладку в режиме 1 в течение 15 мин. После этого наложить на рану повязку с используемой мазью.

СПИСОК ЛИТЕРАТУРЫ

1. Абаев, Ю.К. Многокомпонентные перевязочные средства в лечении гнойных ран / Ю.К. Абаев, В.Е. Капуцкий, А.А. Адарченко // Хирургия. – 1999. – №10.- С. 69 – 71.
2. Абушкин, И.А. Оксигенотопография кожи у детей с острыми гнойно-воспалительными заболевания и осложнениями / И.А. Абушкин, В.А. Привалов // Клин. микробиология и антимикробная химиотерапия. – 2003. – Т.5, Прил.1. – С. 10.
3. Адарченко, А.А. Сравнительное исследование активности антибиотиков и антисептиков в отношении Staphylococcus aureus / А.А. Адарченко, А.П. Красильников, О.П. Собещук // Антибиотики и химиотерапия. – 1991. – Т. 36, № 2. – С. 21-23.
4. Алексеева, И.В. Разработка состава, технологии и стандартизация мазей анилокаина: Автореф. дис. … канд. фарм. наук: (15.00.01, 15.00.02) / И.В. Алексеева. – Пермь, 1999. – 26 с.
5. Аппараты нового поколения для локального теплолечения: Метод. пособие. – Рязань, РГМУ, 2001 – 24 с.
6. Аппараты нового поколения для локальной магнитотерапии: Метод. пособие. – Рязань, РГМУ, 2001. – 24 с.
7. Атаев, А.Р. Комплексное лечение гнойно-воспалительных заболеваний пальцев и кисти (экспериментально-клиническое исследование): Автореф. дис. … канд. мед. наук: (14.00.27) / А.Р. Атаев. – Воронеж, 1992. – 25 с.
8. Бабенко, А.А. Клинико-морфологическое обоснование профилактики и лечения раневых осложнений в абдоминальной хирургии: Автореф. дис. … канд. мед. наук: (14.00.27) / А.А. Бабенко. – Курск, 2004. – 24 с.
9. Баиндурашвили, А.Г. Опыт применения экстренного виброакустического воздействия при реимплантации мягких тканей /

А.Г. Баиндурашвили, М.А Бразоль, А.Б. Макеев // Виброакустика в медицине: сб. докл. по виброакустической терапии. – СПб.: Вита Нова, 2002. – С. 24 – 25.

10. Баиндурашвили, А.Г. Применение аппарата «Витафон» в практике детского ожогового центра / А.Г. Баиндурашвили, К.А. Афоничев, Е.В. Цветаев // Виброакустика в медицине: сб. докл. по виброакустической терапии. – СПб.: Вита Нова, 2002. – С. 21 – 22.
11. Бактериологическая диагностика гнойно-септических заболеваний в г. Екатеринбурге / Л.И. Ахметова, С.М. Розанова, В.П. Шилова и др. // Клин. микробиология и антимикробная химиотерапия. – 2003. – Т.5, Прил.1. – С. 11 – 12.
12. Белоусов, А.Н. - Влияние магнитоуправляемого сорбента на микроорганизмы / А.Н. Белоусов, Е.Ю. Белоусова // 8-я междунар. плесская конф. по магнитным жидкостям (сентябрь, 1998). – Плес, 1998. – С. 196 – 199.
13. Блатун, Л.А. Флегмоны и абсцессы – современные возможности лечения / Л.А. Блатун // Леч. врач. – 2002. – № 1 – 2. – С. 30 – 40.
14. Буланов, Г.А. Применение ферромагнитных композиций в медицине (итоги научных исследований кафедры оперативной хирургии за 1993-2002 гг.) / Г.А. Буланов, С.Н. Цыбусов, О.И. Блохин // Клин. анатомия и эксперим. хирургия: Ежегодник Рос. ассоциации клин. анатомов. – Вып. 3-й. – Оренбург, 2003. – С. 12 – 22.
15. Булынин, В.И. Лечение ран / В.И. Булынин, А.А. Глухов, И.П. Мошуров. – Воронеж: Изд-во Воронежского гос. ун-та, 1998. – 248 с.
16. Виброакустика в медицине: сб. докл. по виброакустической терапии. – СПб.: Вита Нова, 2002. – 240 с.
17. Возможности использования воздушно-плазменных потоков и монооксида азота в лечении гнойной хирургической инфекции в стационарных и амбулаторно-поликлинических условиях / Н.А. Ефименко,

Л.А. Марахонич, В.И. Москаленко, В.И. Беспалько // Клин. микробиология и антимикробная химиотерапия. – 2003. – Т.5, Прил.1. – С. 18.

18. Войновский, Е.А. Подготовка гнойных ран мягких тканей сканирующим CO_2 лазером к пластическому закрытию / Е.А. Войновский, Д.А. Матвеев // Клин. микробиология и антимикробная химиотерапия. – 2003. – Т.5, Прил.1. – С. 14.
19. Воленко, А.В. Перспективы и возможности профилактического промывания хирургических ран пульсирующими струями жидкости под давлением / А.В. Воленко // Хирургия. – 1998. – № 4. – С. 46-50.
20. Волох, М.А. Виброакустический метод в комплексном лечении рубцов / М.А. Волох, О.Г. Хурцилава // Виброакустика в медицине: сб. докл. по виброакустической терапии. – СПб.: Вита Нова, 2002. – С. 35 – 36.
21. Воробьев, А.А. Заживление кожных ран при различных способах лечения в эксперименте / А.А. Воробьев, Д.Г. Утенков // Новые технологии в медицине (экспериментальные, клинические, морфологические и социальные аспекты): мат. конф., посвященной 65-летию каф. оперативной хирургии и топографической анатомии ВГМУ. – Волгоград: ООО «Принт», 2004. – С. 44 – 45.
22. Воробьев, В.В. Аппликационная бета-терапия в комплексном лечении панариция в амбулаторных условиях / В.В. Воробьев, А.Л. Дударев, А.Д. Бадиков // Амбулаторная Хирургия. Стационарозамещающие технологии. – 2004. – №4(16). – С. 37 – 39.
23. Воспаление: Руководство для врачей / Под ред. В.В. Серова, В.С. Паукова. – М.: Медицина, 1995. – 640 с.
24. Высокоинтенсивное лазерное излучение в лечении острого и хронического остеомиелита / Крочек И.В., Привалов В.А., Лаппа В., Полтавский А.Н. // Клин. микробиология и антимикробная химиотерапия. – 2003. – Т.5, Прил.1. – С. 21.

25. Габитов, А.Х. Сорбционные технологии в лечении гнойных ран (экспериментальное исследование) / А.Х. Габитов, В.А. Бауэр, И.О. Гибадуллина // Вопр. реконстр. и пластич. хирургии. – 2002. – № . – С. 28 – 32.
26. Гаркави, А.В. Раны и раневая инфекция. Ч. I. Раны мягких тканей и их лечение при катастрофах. /А.В. Гаркави, Е.Т. Елисеев // Мед. помощь. – 2000. – № 4. – С. 25-32.
27. Гаркави, А.В. Раны и раневая инфекция. Ч. II. Раневая инфекция, ее профилактика и лечение. / А.В. Гаркави, Е.Т. Елисеев // Мед. помощь. – 2000. – № 5. – С. 3-7.
28. Гладько, В.В. Применение мази пиолизин при гнойничковых болезнях кожи / В.В. Гладько // Воен.-мед. журнал. – 1998. – Т. 319, № 2. – С. 30 – 31.
29. Головкова, Е.А. Изучение факторов неспецифического иммунитета в лечении гнойных ран / Е.А. Головкова, Т.В. Чуева // Молодежная наука и современность. Юбилейная межвуз. науч. конф. студентов и молодых ученых, посвящ. 70-летию КГМУ. В 2-х частях. Часть I. – Курск: КГМУ, 2005. – С. 103-104.
30. Гостищев, В.К. Клинико-цитологические особенности местного лечения вялогранулирующих ран мягких тканей 0,2% раствором куриозина во II фазе раневого процесса (по материалам регистрационных исследований) / В.К. Гостищев, А.Г. Ханин // Хирургия. – 1999. – №10. – С. 72 – 74.
31. Гостищев, В.К. Непрямая электрохимическая детоксикация в комплексном лечении гнойных заболеваний в хирургии / В.К. Гостищев, Н.М. Федоровский // Хирургия. – 1994. - №4. – С. 48 – 50.
32. Гостищев, В.К. Оперативная гнойная хирургия: Руководство для врачей / В.К. Гостищев. – М.: Медицина, 1996. – 416 с.
33. Гостищев, В.К. Пути и возможности профилактики инфекционных осложнений в хирургии / В.К. Гостищев, В.В. Омельяновский // Хирургия. – 1997. - №8. – С. 11 – 15.

34. Грецкий, В.М. Основы для медицинских мазей: Учебное пособие для студентов / В.М. Грецкий. – Москва, 1975. – 54 с.
35. Григорьев, Е.Г. Хирургия тяжелых гнойных процессов / Е.Г. Григорьев, А.С. Коган. – Новосибирск: Наука, 2000. – 314 с.
36. Гужвенко, В.М. Опыт использования ультратоно- и лазеротерапии при хирургических заболеваниях / В.М. Гужвенко, Н.В. Перепелкина // Врач. дело. – 1997. – №4. – С. 141 – 143.
37. Давыдов, Ю.А. Вакуум-терапия ран и раневой процесс / Ю.А. Давыдов, А.Б. Ларичев. – М.: Медицина, 1999. – 160 с.
38. Даценко, Б.М. Гнойная рана / Б.М. Даценко, С.Г. Белов, Т.И. Тамм. – К.: Здоров'я, 1985. – 136 с.
39. Епифанов, М.В. Салфетки "Колетекс" – новое средство для лечения гнойных ран / М.В.Епифанов // Акт. проблемы гнойно-септических инфекций в догоспитальном звене медицинской службы вооруженных сил. Мат. Всеармейской науч.-практ. конф. (Санкт-Петербург, 15 октября, 1997 г.). – СПб, 1997. – С. 29 – 30.
40. Жинко, Ю.Н. Эффективное применение перевязочных материалов с мексидолом, иммобилизованным методом текстильной печати, для лечения гнойных ран (Экспериментально-клиническое исследование): Автореф. дис. … канд. мед. наук: (14.00.27) Ю.Н. Жинко. – Москва, 1999. – 25 с.
41. Жорова, Е.М. Влияние низкочастотного ультразвука и гелиевой плазмы на репаративные процессы в гнойных ранах (экспериментально-клиническое исследование): Автореф. дис. … канд. мед. наук: (14.00.27) / Е.М. Жорова. – Воронеж, 1993. – 24 с.
42. Занегин, Д.В. Влияние виброакустической терапии на локальную гемодинамику при пародонтите / Д.В. Занегин // Виброакустика в медицине: сб. докл. по виброакустической терапии. – СПб.: Вита Нова, 2002. – С. 53 – 54.

43. Иванова, В.Д. Динамика заживления ран кожи при использовании биопокрытий и культуры аллофибробластов в эксперименте / В.Д. Иванова, А.В. Колсанов, Л.Т. Волова // Новые технологии в медицине (экспериментальные, клинические, морфологические и социальные аспекты): Мат. конф., посвящ. 65-летию каф. оперативной хирургии и топографической анатомии ВГМУ. – Волгоград: ООО «Принт», 2004. – С. 54 – 56.
44. Иванова, В.Д. Методология лечения больных с раневыми поверхностями на современном этапе / В.Д. Иванова, А.В. Колсанов // Клин. анатомия и эксперим. хирургия: Ежегодник Рос. ассоциации клин. анатомов. – Вып. 2-й. – Оренбург, 2002. –С. 24 – 27.
45. Иванова, Л.А. Коллаген и перспективы его использования в технологии лекарственных форм / Л.А. Иванова // Фармация. – 1990. – №1. – С. 81 – 83.
46. Илларионов, В.Е. Перспективы применения новых физиотерапевтических технологий / В.Е. Илларионов // Воен.-мед. журнал. – 1999. – №4. – С. 64 – 67.
47. Использование магнитных мазей для лечения гнойных ран в эксперименте / О.А. Савин, С.Н. Цыбусов, Г.А. Буланов и др. // Акт. вопр. клин. анатомии и оперативной хирургии: Мат. 3-й Всероссийской конф. с междунар. участием / Под ред. Г.М.Семенова. - СПб.: Изд-во СПбГМУ, 2003. – С. 195 – 198.
48. Использование некоторых статистических данных по результатам бактериальных посевов гнойного экссудата для оптимизации лечебного процесса в клинике хирургии детского возраста / В.Я. Болгов, Г.С. Болышева, С.З. Заскин и др. // Совр. методы диагностики и лечения (Часть II). Межвуз. сб. науч. тр. – Воронеж, 1995. - С. 3 - 7.
49. Использование углекислотного лазера, низкочастотного ультразвука и иммобилизованных ферментов протеолиза на волокнистых материалах в гнойной хирургии / П.И. Толстых, О.К. Скобелкин, В.А. Дербенев, А.И.

Эфендиев. – Б.: Азернешр, 1992. – 168 с.

50. Использование физических методов в лечении гнойных ран / К.В. Липатов, М.А. Сопромадзе, А.Ю. Емельянов, И.Д. Канорский // Хирургия. – 2001. – №10. – С. 56 – 61.
51. Использование физической плазмы в хирургии ран и раневых осложнений / В.И. Хрупкин, Л.В. Писаренко, С.М. Слостин и др. // Вестн. хирургии. – 1998. – Т. 157, № 2. – С. 43-49.
52. К вопросу о действии ультразвука на различные штаммы микроорганизмов – возбудителей раневой инфекции / А.Д. Кучеренко, Т.Н. Суворова, О.В. Баринов, О.Н. Федотова // Клин. микробиология и антимикробная химиотерапия. – 2003. – Т.5, Прил.1. – С. 22.
53. Калинин, Р.Г. Влияние экологических факторов гидролизного производства на заживление послеоперационных кожных ран и некоторые методы его коррекции (экспериментальное исследование) : Автореф. дис. … канд. мед. наук: (05.26.02) / Р.Г. Калинин. – Архангельск, 1997. – 24 с.
54. Камаев, М.Ф. Инфицированная рана и ее лечение / М.Ф. Камаев. – М.: Медицина, 1970. - 160 с.
55. Качество жизни детей при окклюзионном методе лечения гнойных ран во влажной среде / А.А. Воробьев, Г.А. Копань, Д.Г. Утенков, М.Е. Волчанский // Новые технологии в медицине (экспериментальные, клинические, морфологические и социальные аспекты): Мат. конф., посвящ. 65-летию каф. оперативной хирургии и топографической анатомии ВГМУ. – Волгоград: ООО «Принт», 2004. – С. 113 – 114.
56. Клинико-лабораторная эффективность современных мазей на полиэтиленгликолевой основе при лечении гнойных ран / А.А. Блатун, А.М. Светухин, А.А. Пальцын и др. // Антибиотики и химиотерапия, 1999. – Т.44, №7. – С. 25 - 31.
57. Кобзарева, Е.В. Разработка и исследование многокомпонентных мазей на полимерной основе с фурацилином и этакридина лактатом для лече-

ния местных гнойно-воспалительных процессов: Автореф. дис. ... канд. фарм. наук: (15.00.01) / Е.В. Кобзарева. – Курск, 2000. – 25 с.

58. Ковеленов, А.Ю. Влияние виброакустической терапии на кровоток в печени при хроническом вирусном гепатите / А.Ю. Ковеленов // Виброакустика в медицине: сб. докл. по виброакустической терапии. – СПб.: Вита Нова, 2002. – С. 183 – 184.
59. Колесов, А.П. Анаэробные инфекции в хирургии / А.П. Колесов, А.В. Столбовой, В.И. Кочеровец. – Л.: Медицина, 1989. – 160 с.
60. Колсанов, А.В. Клинико-экспериментальное обоснование применения комбинированных антимикробных средств в местном лечении гнойных ран кожи и мягких тканей / А.В. Колсанов, А.А. Миронов // Акт. вопр. клин. анатомии и оперативной хирургии: Мат. 3-й Всероссийской конф. с междунар. участием / Под ред. Г.М.Семенова. - СПб.: Изд-во СПбГМУ, 2003. – С. 108 – 111.
61. Колсанов, А.В. Комбинированные антимикробные средства, коллагенсодержащие раневые покрытия и культура аллофибробластов в местном лечении ран кожи и мягких тканей различной этиологии / А.В. Колсанов // Клин. анатомия и эксперим. хирургия: Ежегодник Рос. ассоциации клин. анатомов. - Вып. 3-й. - Оренбург, 2003. - С. 23 – 29.
62. Колсанов, А.В. Экспериментальное обоснование использования коллагенсодержащих раневых покрытий и культуры аллофибробластов в местном лечении ран кожи / А.В. Колсанов // Акт. вопр. клин. анатомии и оперативной хирургии: Мат. 3-й Всероссийской конф. с междунар. участием / под ред. Г.М.Семенова. - СПб.: Изд-во СПбГМУ, 2003. – С. 111 – 114.
63. Комбинированная местная антибактериальная терапия хирургической инфекции мягких тканей / С.Б. Фадеев, В.Г. Гавриленко, О.Л. Карташова и др. // Акт. вопр. воен. и практ. медицины: сб. трудов IV науч.-практ. конф. врачей Приволжско-Уральского военного округа. – Оренбург,

2003. – С. 303 – 304.

64. Копань, Г.А. Особенности течения раневого процесса при использовании современных методов лечения гнойных ран / Г.А. Копань, А.А. Воробьев, Д.Г. Утенков // Нов. технологии в медицине (экспериментальные, клинические, морфологические и социальные аспекты): Мат. конф., посвящ. 65-летию каф. оперативной хирургии и топографической анатомии ВГМУ. – Волгоград: ООО «Принт», 2004. – С. 142 – 143.

65. Коренев, В.М. Лечение гнойных ран многокомпонентными мазями на гидрофильной основе и электрофорезом перги: Автореф. дис. ... канд. мед. наук: (14.00.27) / В.М. Коренев. – Воронеж, 1997. – 24 с.

66. Королюк, А.М. Клинико-диагностическое значение анаэробной техники исследования гнойных очагов у хирургических больных / А.М. Королюк, В.И. Кочеровец, Л.В. Столбовой // Вестн. хирургии. – 1982. – Т.129, №11. – С.13 – 19.

67. Кошелев, П.И. Регенерация при хирургических вмешательствах / П.И. Кошелев // Стимуляция регенерации в хирургии: метод. указания (по мат. регион. науч.-практ. конф.). – Воронеж: ГОУ ВПО «Воронежская гос. мед. академия им. Н.Н. Бурденко», 2005. – С. 37 – 43.

68. Красильников, А.П. Справочник по антисептике / А.П. Красильников. — Минск.: Выш. шк., 1995. – 367 с.

69. Кудашев, С.Г. Новый способ профилактики хирургической инфекции огнестрельных ран в эксперименте / С.Г. Кудашев // Акт. вопр. воен. и практ. медицины: сб. трудов IV науч.-практ. конф. врачей Приволжско-Уральского воен. округа. – Оренбург, 2003. – С. 296 – 298.

70. Куликовский, В.Ф. Применение пенно-аэрозольных препаратов в местном лечении инфекций области оперативных вмешательств / В.Ф. Куликовский, И. В. Герасимов, Н. И, Белоусов // Стимуляция регенерации в хирургии: метод. указания (по мат. регион. науч.-практ. конф.). – Воро-

неж: ГОУ ВПО «Воронежская гос. мед. академия им. Н.Н. Бурденко», 2005. – С. 43 – 49.

71. Куликовский, В.Ф. Применение препаратов "октосепт" и "диоксизоль" в программе профилактики воспалительных осложнений в лапароскопической хирургии / В.Ф. Куликовский, А.Б. Ефремов // Акт. вопр. видеоэндескопических вмешательств в хирургии и гинекологии: сб. науч. тр. – Воронеж, 2002. – С. 29 – 33.
72. Куликовский, В.Ф. Профилактика и лечение гнойно-септических осложнений в колоректальной хирургии: Автореф. дис. … д-ра. мед. наук: (14.00.27) / В.Ф. Куликовский. – Воронеж, 1997. – 24 с.
73. Куликовский, В.Ф. Разработка и экспериментально-клиническое исследование пенного антисептического аэрозоля сульйодовизоль дня профилактики гнойных осложнений в колоректальной хирургии: Автореф. дис. … канд. мед. наук: (14.00.27) / В.Ф. Куликовский. – Харьков, 1992. – 24с.
74. Курбангалеев, С.М. Актуальные вопросы гнойной хирургии / С.М. Курбангалеев, О.И. Елецкая, А.А. Зыков. – Л., Медицина, 1977. – 312с.
75. Курбангалеев, С.М. Гнойная инфекция в хирургии / С. М. Курбангалеев. – М.: Медицина, 1985. – 272 с.
76. Кущенская Н.Ф. Магнитные поля и их влияние на биологические объекты (обзор литературы) / Н.Ф. Кущенская // Врач. дело. – 1977. – № 5. – С. 17 – 19.
77. Лацерус, Л.А. Эффективность лечения гнойно-воспалительных заболеваний мягких тканей препаратом "Абисил-1" (экспериментально-клиническое исследование): Автореф. дис. … канд. мед. наук: (14.00.35) / Л.А. Лацерус. – Москва, 1999. – 26 с.
78. Лемешевский, А.И. Антибактериальные препараты на биополимерной основе в гнойной хирургии / А.И. Лемешевский // Клин. микробиология и антимикробная химиотерапия. – 2003. – Т.5, Прил.1. – С. 22.

79. Лемешко, С.И. Лечение гнойных ран: Автореф. дис. … канд. мед. наук: (14.00.27) / С.И. Лемешко. – Воронеж, 1994. – 24 с.

80. Лечение гнойных ран у больных сахарным диабетом / Б.Г. Нузов, А.И. Смолягин, И.Н. Чайникова и др. // Хирургия. – 1997. – №8. – С. 16 – 19.

81. Лечение инфицированных ран и трофических язв ультразвуком низкой частоты / В.М. Седов, Н.А. Гордеев, Г.Б.Кривцова, С.Б.Самсонов // Хирургия. – 1998. – № 4. – С. 39-41.

82. Лисовская, Т.Л. Применение лазеротерапии в лечении острых гнойных синуитов / Т.Л. Лисовская // Акт. проблемы гнойно-септических инфекций в догоспитальном звене медицинской службы вооруженных сил. Мат. Всеармейской науч.-практ. конф. (Санкт-Петербург, 15 октября 1997 г.). – СПб, 1997. – С. 34 – 35.

83. Логинов, В.И. Лечение послеоперационных ран низкоинтенсивным широкополостным электромагнитным излучением КВЧ диапазона: Автореф. дис. … канд. мед. наук: (14.00.27) / В.И. Логинов. – Н. Новгород, 2002. – 24 с.

84. Лысикова, М. Механизмы воспалительной реакции и воздействие на них с помощью протеолитических энзимов / М. Лысикова, М. Вальд, З. Масиновски // Цитокины и воспаление. – 2004. – Т.3, №3. – С. 48 – 53.

85. Майбородин, И.В. Взаимодействие искусственных углерод-минеральных сорбционных препаратов с раневым отделяемым / И.В. Майбородин, В.Н. Гаврилин // Морфология. – 2001. – Т.119, №2. – С. 40 – 44.

86. Микрофлора раны и её роль в развитии гнойной инфекции / В.И. Никитенко, А.М. Чевычалов, С.Ж. Исаев и др. // Акт. вопр. воен. и практ. медицины: сб. тр. IV науч.-практ. конф. врачей Приволжско-Уральского воен. округа. – Оренбург, 2003. – С. 319 – 322.

87. Моновцов, И.А. Лечение ожоговой и комбинированной травмы с использованием препарата «Риботан» (экспериментальное исследование):

Автореф. дис. … канд. мед. наук: (14.00.27) / И.А. Моновцов. – Курск, 2004. – 24 с.

88. Набокин, И.И. Лечение гнойных ран иммобилизированным антисептиком натрия гипохлоритом в геле полимеров (экспериментальное исследование): Автореф. дис. … канд. мед. наук: (14.00.27) / И.И. Набокин. – Курск, 2003. – 24 с.
89. Назаренко, Г.И. Рана. Повязка. Больной. Руководство для врачей и мед-сестер // Г.И. Назаренко, И.Ю. Сугурова, С.П. Глянцев. – М.: Медицина, 2002. – 472 с.
90. Назаров, Е.А. Комбинированное воздействие лазерного излучения и озона на заживление гнойной раны в эксперименте и клинике / Е.А. Назаров, В.Г. Папков, И.А. Фокин // Вестн. травм. и ортопедии им. Н.И. Пирогова. – 2000. – № 2. – С. 55 – 58.
91. Нестерова, К.И. Микробный пейзаж небных миндалин в Западно-Сибирском регионе России / К.И. Нестерова // Акт. вопр. воен. и практ. медицины: сб. тр. IV науч.-практ. конф. врачей Приволжско-Уральского воен. округа. – Оренбург, 2003. – С. 316 – 318.
92. Никитенко, В.И. Новые принципы профилактики и лечения хирургической инфекции при огнестрельных и неогнестрельных ранениях конечностей // В.И. Никитенко, С.Г. Кудашев, В.А. Копылов // Акт. вопр. воен. и практ. медицины: сб. тр. IV науч.-практ. конф. врачей Приволжско-Уральского воен. округа. – Оренбург, 2003. – С. 204 – 206.
93. Новые многокомпонентные мази в лечении гнойных ран / А.И. Бежин, Т.А. Панкрушева, А.А. Должиков и др. // Человек и его здоровье (Сборник научных работ), Выпуск 1. – Курск: КГМУ, 1998. – С. С. 148 – 149.
94. Новый подход к созданию материалов с контролируемым выделением лекарственного вещества / Н.Р. Кильдеева, В.Г. Бабак, Г.А. Вихорева // Вестн. Моск. ун-та. Сер. 2. Химия. – 2000. – Т.41, № 6. – С. 423 – 425.
95. Нузов, Б.Г. Сочетанное местное применение милиацила и лучей лазера в

комплексном лечении трофических язв / Б.Г. Нузов, О.Б. Нузова, В.Д. Утенин // Хирургия. – 2001. – №3. – с. 26 – 28.

96. Обушинская, М.М. Использование светодиодного излучения красного диапазона в лечении больных с заболеванием фурункула носа / М.М. Обушинская, В.В. Миронова // Акт. вопр. воен. и практ. медицины: сб. тр. IV науч.-практ. конф. врачей Приволжско-Уральского воен. округа. – Оренбург, 2003. – С. 211 – 214.
97. Обушинская, М.М. К вопросу об использование светодиодного излучения красного диапазона в лечении больных / М.М. Обушинская, В.В. Миронова // Акт. вопр. воен. и практ. медицины: сб. тр. IV науч.-практ. конф. врачей Приволжско-Уральского воен. округа. – Оренбург, 2003. – С. 214 – 217.
98. Оморов, Р.А. Лечение гнойных ран с использованием озонированных растворов и сорбента СУМС-1 / Р.А. Оморов, А.И. Мусаев, Р. Асылбашев // Клин. микробиология и антимикробная химиотерапия. – 2003. – Т.5, Прил.1. – С. 28.
99. Опыт озонотерапии в амбулаторной хирургии / Е.Г. Градусов, Ф.Ф. Епанчинцев, А.М. Мирошников и др. // Амбулаторная Хирургия. Стационарозамещающие технологии. – 2004. – №4(16). – С. 52 – 54.
100. Осинцев, Е.Ю. Возможности лазеротерапии при лечении гнойных заболеваний кисти в поликлинике / Е.Ю. Осинцев, А.Б.Слободской // Акт. проблемы гнойно-септических инфекций в догоспитальном звене медицинской службы вооруженных сил. Мат. Всеармейской науч.-практ. конф. (Санкт-Петербург, 15 октября 1997 г.). – СПб, 1997. – С. 52 – 54.
101. Основные возбудители раневой инфекции в ожоговой клинике и их чувствительность к антибиотикам / Н.А. Гординская, С.И. Пылаева, Е.В. Сабирова, Н.А. Кувакина // Клин. микробиология и антимикробная химиотерапия. – 2003. – Т.5, Прил.1. – С. 16.
102. Основные этиологически значимые типы течения хирургической инфек-

ции мягких тканей / С.Б. Фадеев, Ю.Б. Иванов, С.В. Черкасов и др. // Акт. вопр. воен. и практ. медицины: сб. тр. IV науч.-практ. конф. врачей Приволжско-Уральского воен. округа. – Оренбург, 2003. – С. 302 – 303.

103. Оценка стерилизующего эффекта плазменных потоков аргона на полость гнойной раны в режиме бесконтактного воздействия / В.И. Хрупким, М.Д. Ханевич, Л.В. Писаренко и др. // Клин. микробиология и антимикробная химиотерапия. – 2003. – Т.5, Прил.1. – С. 38.

104. Падейская, Е.Н. Антибактериальный препарат диоксидин: особенности биологического действия и значение в терапии различных форм гнойной инфекции / Е.Н. Падейская // Инфекции и антимикробная терапия. – 2001. – Т.3, №5. – С. 150 – 155.

105. Палкин, Н.Д. Гипохлорит натрия в профилактике гнойных осложнений послеоперационных ран // Палкин Н.Д., Чекашев В.В. // Хирургия. – 2000. - №4. – С. 56.

106. Панкрушева, Т.А. Экспериментально-теоретическое обоснование создания мягких лекарственных форм на полимерных основах – производных целлюлозы: Автореф. дис. … д-ра фарм. наук: (15.00.01) / Т.А. Панкрушева. – М., 1995. – 34 с.

107. Парамонов, Б.А. Ожоги: Руководство для врачей / Б.А. Парамонов, Я.О. Порембский, В.Г. Яблонский. – СПб.: СпецЛит, 2000. – 480 с.

108. Пархисенко, Ю.А. Применение гидропрессивных озоновых санаций в комплексе лечения больных с острым парапроктитом / Ю.А. Пархисенко, Р.В. Попов, А.А. Глухов // Акт. вопр. видеоэндескопических вмешательств в хирургии и гинекологии: сб. науч. тр. – Воронеж, 2002. – С. 96 – 97.

109. Пашков, А.Н. Биологические основы регенерации / А.Н. Пашков // Стимуляция регенерации в хирургии: метод. указания (по мат. регион. науч.-практ. конф.). – Воронеж: ГОУ ВПО «Воронежская гос. мед. академия им. Н.Н. Бурденко», 2005. – С. 4 – 10.

110. Петрова, В.В. Использование сорбирующих повязок типа «Ресорб» в лечении больных с гнойно-некротическими поражениями нижних конечностей при синдроме диабетической стопы в амбулаторных условиях / В.В. Петрова, Ю.А.Спесивцев, Ю.Ф. Куликов // Амбулаторная Хирургия. Стационарозамещающие технологии. – 2004. - № 4 (16). – С. 163 – 164.

111. Петухов, В.М. Цитологические и цитохимические изменения при лечении гнойной раны терридеказой в эксперименте / В.М. Петухов // Мат. конф. «Акт. вопр. эксперим. и клин. медицины и фармации». – Курск: КГПИ, 1993. – С. 34 – 35.

112. Петухов, И.М. К вопросу о применении постоянного электрического тока в лечении гнойных ран / И. М. Петухов // Мат. конф. «Акт. вопр. эксперим. и клин. медицины и фармации». – Курск: КГПИ, 1993. – С. 33 – 34.

113. Показания и применение лазерного излучения в лечении острого послеродового мастита / С.Х. Захидова, Х.К. Караваев, Г.А. Хайдаров и др. // Клин. микробиология и антимикробная химиотерапия. – 2003. – Т.5, Прил.1. – С. 19.

114. Полиферментные препараты в хирургической практике / В.М. Кошкин, С.В.Минаев, Ю.А. Спесивцев, Г.Ю. Кнорринг. – СПб.: Человек, 2004. - 112с.

115. Потего, Н.К. Влияние виброакустических воздействий на микроциркуляцию при пародонтите / Н.К. Потего // Виброакустика в медицине: сб. докл. по виброакустической терапии. – СПб.: Вита Нова, 2002. – С. 100 – 102.

116. Предтеченский, В.Е Лабораторные методы исследования / Е.В. Предтеченский, В.М. Боровская, И.Т Марголина. – М.: Медгиз, 1950. – 804 с.

117. Применение мази «Биопин-5%», содержащей природные биологически-активные вещества, для лечения ожогов / Г.Ш. Мчелидзе, С.Ф. Малахов,

К.М. Крылов, Б.А. Парамонов // Акт. пробл. гнойно-септических инфекций в догоспитальном звене медицинской службы вооруженных сил. Мат. Всеармейской науч.-практ. конф. (Санкт-Петербург, 15 октября 1997 г.). – СПб, 1997. – С. 46.

118. Применение тканевых компонентов в комплексном лечении ран и раневой инфекции различной этиологии / В.Д. Иванова, Л.Т. Волова, А.В. Колсанов, А.А. Филимонов // Вопр. реконструктивной и пластической хирургии. – 2002. - №2. – С. 12 – 13.

119. Принципы выбора антибиотика для лечения гнойно-септических заболеваний в оперативной гинекологии / С.Н. Буянова, Н.А. Щукина, В.В. Омельяновский, М.В. Мгелиашвили // Акушерство и гинекология. – 2001. – №3. – С. 6 – 9.

120. Профилактика раневой инфекции иммобилизованными антибактериальными препаратами / А.В. Воленко, А.Л. Меньшиков, Г.П. Титова, С.В. Куприков // Хирургия. – 2004. – №10. С. 54 – 58.

121. Радченко, Д.В. Использование виброакустического аппарата «Витафон» в косметологии / Д.В. Радченко // Виброакустика в медицине: сб. докл. по виброакустической терапии. – СПб.: Вита Нова, 2002. – С. 219 – 220.

122. Разработка мази «Альтан» для лечения гнойно-воспалительных заболеваний / А.Г. Сорбин, Е.В. Гладух, Ю.А. Губин и др. // В кн.: Акт. вопро. фармацевтической науки и практики.: Тез. докл. - Курск, 1993. – С. 124 – 125.

123. Раны и раневая инфекция / Под ред. академика АМН СССР проф. М.И. Кузина, проф. Б.М. Костюченок. — М.: Медицина, 1981. – 688 с.

124. Резников, К.М. Стимуляторы регенерации универсального действия / К.М. Резников // Стимуляция регенерации в хирургии: метод. указания (по мат. регион. науч.-практ. конф.). – Воронеж: ГОУ ВПО «Воронежская гос. мед. академия им. Н.Н. Бурденко», 2005. – С. 22 – 36.

125. Результаты клинического испытания "макропен vs эритромицин", про-

веденного в условиях областной детской клинической больницы г. Воронежа / Г.Г. Волосовец, Т.Л. Настаушева, В.П. Ситникова, Е.В. Стенынинская // Совр. методы диагностики и лечения (часть II). Межвуз. сб. науч. трудов. – Воронеж, 1995. – С. 124 – 133.

126. Ремезов, А.П. Влияние виброакустической терапии на местные иммунные реакции / А.П. Ремезов, Г.Ю. Старцева // Виброакустика в медицине: сб. докл. по виброакустической терапии. – СПб.: Вита Нова, 2002. – С. 105 – 107.

127. Рогачев, В.И. Пятилетняя динамика микробного пейзажа ран стационарных больных синдромом диабетической стопы / В.И. Рогачев // Клин. микробиология и антимикробная химиотерапия. – 2003. – Т.5, Прил.1. – С. 31.

128. Роль различных групп микроорганизмов в развитии гнойно-воспалительных осложнений у больных нейрохирургического профиля / Б.В. Гайдар, В.Е. Парфенов, Ю.А. Щербук и др. // Клин. микробиология и антимикробная химиотерапия. – 2003. – Т.5, Прил.1. – С. 15.

129. Рубленко, М.В. Применение изатизона в хирургии [Применение при гнойно-некротических процессах] / М.В. Рубленко // Ветеринария. – 1998. – №5. – С. 42 – 45.

130. Светухин, А.М. Стратегия и тактика комплексного хирургического лечения больных с гнойной хирургической инфекцией / А.М. Светухин // Клин. микробиология и антимикробная химиотерапия. – 2003. – Т.5, Прил.1. – С. 33.

131. Сидоренко, С.В. Средства выбора при лечении инфекций известной этиологии / С.В. Сидоренко // Инфекции и антимикробная терапия. - 2001. – Т.3, №5. – С. 147 – 149.

132. Системная энзимотерапия в профилактике осложнений послеоперационного периода: Пособие для врачей / Под ред. акад. В.С.Савельева. – М., 2002. – 24 с.

133. Слесаренко, С.С. Применение ультразвуковой кавитации и специфической аппликационной терапии в комплексном лечении гнойных ран /С.С. Слесаренко, Л.А. Франкфурт, С.М. Еременко // Хирургия. – 1998. – № 8. – С. 25 – 26.

134. Современные йодофоры в лечении и профилактике гнойно-воспалительных процессов в ранах / Л. Блатун, А. Светухин, В. Митиш и др. // Врач. – 2000. - №11. – С. 22 – 25.

135. Современные представления о регуляции процесса заживления ран (обзор литературы) / С.Л Вялов, К.П. Пшениснов, П. Куиндоз и др. // Анналлы пласт., реконструкт. и эстет. хирургии. – 1999. – № 1. – С. 49 – 56.

136. Создание рациональных лекарственных форм с использованием полимеров / Т.А. Панкрушева, Л.Н. Ерофеева, Е.В. Кобзарева и др. // «Достижения современной фармацевтической науки и практики на рубеже XXI века» (Сб.. науч. трудов, посвящ. 30-летию фарм. ф-та Курского мед. ун-та). – Курск, 1997. – С. 132 – 137.

137. Сосин, И.Н. Физиотерапия в хирургии, травматологии и нейрохирургии / И.Н. Сосин, М.Х. Кариев. – Т.: Изд-полигр. об-ние им. Ибн Сина, 1994. – 367 с.

138. Способ лечения больных с гнойными ранами и инфицированными ожогами кожного покрова / В.Д. Иванова, А.В. Колсанов, А.А. Миронов, К.А. Филимонов // Нов. технологии в медицине (экспериментальные, клинические, морфологические и социальные аспекты): Мат. конф., посвящ. 65-летию каф. оперативной хирургии и топографической анатомии ВГМУ. – Волгоград: ООО «Принт», 2004. – С. 130 – 132.

139. Способ оценки процесса заживления гнойной раны / С.Г. Измайлов, В.В. Бесчастнов, А.А. Ботяков и др. // Амбулаторная Хирургия. Стационарозамещающие технологии. – 2004. - №4 (16). – С. 89 – 90.

140. Справочник по физиотерапии / В.Г. Ясногородский, Т.В. Карачевцева, Н.И. Стрелкова и др. / Под ред. В. Г. Ясногородского. – М.: Медицина,

1992. – 512 с.

141. Сравнительная оценка клинической эффективности некоторых комбинированных мазевых препаратов при лечении гнойных ран у больных сахарным диабетом / Д.В. Селиверстов, Б.Я. Гаусман, А.А. Петрунин и др. // Хирургия, 1997. – №9. – С. 43 – 46.

142. Стадников, А.А. Применение споробактериновой мази для лечения повреждений кожных покровов / А.А. Стадников, А.В. Попов, С.Ж. Исаев // Акт. вопр. воен. и практ. медицины: сб. тр. IV науч.-практ. конф. врачей Приволжско-Уральского воен. округа. – Оренбург, 2003. – С. 298 – 300.

143. Странадко, Е.Ф. Фотодинамическая терапия при гнойных заболеваниях мягких тканей / Е.Ф. Странадко, У.М. Корабоев, М.П. Толстых // Хирургия. – 2000. – №9. – С. 67 – 70.

144. Стручков, В.И. Хирургическая инфекция: Руководство для врачей (2-е изд., перераб. и доп.) / В.И. Стручков, В.К. Гостищев, Ю.В. Стручков; АМН СССР. – М.: Медицина, 1991. – 560 с.

145. Сурина, А.В. Изучение антимикробной активности левомицетина в мазях на метилцеллюлозной основе / А.В. Сурина, В.В. Бельский, Т.А. Панкрушева // Мат. конф. «Акт. вопр. эксперим. и клин. медицины и фармации». – Курск: КГПИ, 1993. – С. 184.

146. Сурина, Л.В. Разработка и исследование многокомпонентных мазей на полимерной основе антимикробного, анестезирующего действия: Дис. … канд. фарм. наук: 15.00.01 / Л.В. Сурина. – Курск, 1995. – 128 с.

147. Тенцова, А.И. Современные аспекты исследования и производства мазей / А.И. Тенцова, В.М. Грецкий. – М.: Медицина, 1980. – 192 с.

148. Теория и практика местного лечения гнойных ран (проблемы лекарственной терапии) / Под ред. проф. Б.М. Даценко. – Київ: «Здоров'я», 1995. – 381 с.

149. Улащик, В.С. О влиянии физических факторов на действие других ле-

чебных средств (к проблеме терапевтической интерференции) / В.С. Улащик // Вопр. курортол. – 1998. – №3. – С. 46 – 49.

150. Федоров, В.А. «Витафон»: Лечение и профилактика заболеваний / В.А. Федоров. – СПб.: ООО «Вита Нова», 2000. – 256 с.

151. Фотодинамическая терапия и экзогенный оксид азота в комплексном лечении гнойных ран мягких тканей / В.А. Дуванский, М.П. Толстых, С.А. Петрин, О.С. Троицкая и др. // Хирургия. – 2004. – №10. – С. 59 – 62.

152. Храмилин, В.Н. Метод ультразвуковой кавитации в комплексной терапии хронических ран нижних конечностей у больных сахарным диабетом / В.Н. Храмилин // Амбулаторная Хирургия. Стационарозамещающие технологии. – 2004. - №4(16). – С. 212 – 213.

153. Цыбуляк, Г.Н. Лечение тяжелых и сочетанных повреждений: Руководство / Г.Н. Цыбуляк. – СПб.: Гиппократ, 1995. – 432 с.

154. Чадаев, А.П. Микробиологическое состояние ран при закрытом хирургическом лечении гнойно-воспалительных заболеваний мягких тканей с наложением дренажно-промывной системы и первичных швов / А.П. Чадаев, И.Н. Хуторянский, В.М. Коршунов // Российский мед. журнал, 1997. - №1. – С.39 – 41.

155. Чащина, С.В. Фармакологическая эффективность мазей с новым местным анестетиком анилокаином: Автореф. дис. ... канд. мед. наук: (14.00.25) / С.В. Чащина. – Томск, 1991. – 24 с.

156. Чевычалов, А.М. К вопросу профилактики инфекционных осложнений в хирургии / А.М. Чевычалов, С.Ж. Исаев // Акт. вопр. воен. и практ. медицины: сб. тр. IV науч.-практ. конф. врачей Приволжско-Уральского воен. округа. – Оренбург, 2003. – С. 330 – 332.

157. Чепенко, В.В. Влияние виброакустического воздействия на региональный кровоток / В.В. Чепенко, А.О. Кучерик // Виброакустика в медицине: сб. докл. по виброакустической терапии. – СПб.: Вита Нова, 2002. – С. 127 – 131.

158. Шаповалов, В.М. Физические методы обработки гнойных ран конечностей / В.М.Шаповалов, Н.И.Лесков, В.И. Вовченко // Акт. пробл. гнойно-септических инфекций в догоспитальном звене медицинской службы вооруженных сил. Мат. Всеармейской науч.-практ. конф. (Санкт-Петербург, 15 октября 1997 г.). – СПб, 1997. – С. 77 – 78.

159. Шумский, А.В. Оптимизация регенерации гнойной раны челюстно-лицевой области с использованием лимфогенной терапии / А.В. Шумский // Воен.-мед. журн. – 1999. – №5. – С. 28 – 33.

160. Экспериментальные и клинические аспекты местного лечения инфицированных ран в акушерстве и гинекологии / О.Б. Неганова, А.В. Колсанов, В.И. Меркулова, Н.Н. Трефилова // Нов. технологии в медицине (экспериментальные, клинические, морфологические и социальные аспекты): Мат. конф., посвящ. 65-летию каф. оперативной хирургии и топографической анатомии ВГМУ. – Волгоград: ООО «Принт», 2004. – С. 181 – 183.

161. Этиологическая структура гнойно-воспалительных осложнений различной локализации у травматолого-ортопедических больных / Т.Я. Пхакадзе, З.И. Уразгильдеев, Н.К. Вабищевич и др. // Клин. микробиология и антимикробная химиотерапия. – 2003. – Т.5, Прил.1. – С. 31.

162. Этиопатогенетические принципы хирургического лечения гнойных ран / А.М. Светухин, В.М. Матасов, В.Г. Истратов и др. // Хирургия. – 1999. – №1. – С.9 – 11.

163. Юсупов, Ю.Н. Программированное орошение и дренирование в лечении больных с местной гнойной инфекцией мягких тканей / Ю.Н. Юсупов, М.В. Епифанов, В.Н. Данилин // Вестн. хирургии. – 2000. – Т.159, №2. – С. 57 – 59.

164. Юхтин, В.И. Дренажно-промывная система в лечении гнойных заболеваний мягких тканей и костей / В.И. Юхтин, А.П. Чадаев, И.Н. Хуторянский // Хирургия. – 1997. - №9. – С. 39 – 42.

165. Яремин, Б.И. Применение тканевых компонентов с комплексами антисептиков в местном лечении язв и ран при заболеваниях сосудов / Б.И. Яремин // Клин. анатомия и эксперим. хирургия: Ежегодник Российской ассоциации клин. анатомов. - Вып. 3-й. - Оренбург, 2003. – С. 144 – 151.

166. Aerobic and anaerobic bacteria in diabetic foot ulcers / T.J. Louie, J.G. Bartlett, F.P. Tally, S.L. Gorbach // Ann. Intern. Med. – 1976. – Vol. 85. – P. 461 – 463.

167. Bacterial colonisation of leg ulcers and its effect on the success rate of skin grafting / E. L. Gilliland, N. Nathwani, C. J. Dore, J. D. Lewis // Ann. R. Coll. Surg. Engl. – 1988. –Vol. 70. – P. 105 – 108.

168. Baie, S.H. The wound healing properties of Channa striatus-cetrimide cream-wound contraction and glycosaminoglycan measurement / S.H. Baie, K.A. Sheikh // J Ethnopharmacol. – 2000. – Vol.73, №1. – P. 15 – 30.

169. Baie, S.H. The wound healing properties of Channa striatus-cetrimide cream – tensile strength measurement // S.H. Baie, K.A. Sheikh // J Ethnopharmacol. – 2000. – Vol. 71, №1. – P. 93 – 100.

170. Baumann, L.S. The effects of topical vitamin E on the cosmetic appearance of scars / L.S. Baumann, J. Spencer // Dermatol Surg. – 1999. – Vol.25, №4. – P. 311 – 315.

171. Bowler, P. G. Wound Microbiology and Associated Approaches to Wound Management / P. G. Bowler, B. I. Duerden, D. G. Armstrong // Clin. Microbiol. Rev. – 2001. - Vol. 14, No. 2. - p. 244-269.

172. Brook, I. A 12 year study of the aerobic and anaerobic bacteria in intra-abdominal and postsurgical abdominal wound infections / I. Brook // Surg. Gynecol. Obstet. – 1989. – Vol. 169. – P. 387 – 392.

173. Brook, I. Aerobic and anaerobic microbiology of chronic venous ulcers / I. Brook, E. H. Frazier // Int. J. Dermatol. – 1998. – Vol.37. – P. 426 – 428.

174. Brook, I. The aerobic and anaerobic bacteriology of perirectal abscesses / I. Brook, E. H. Frazier // J. Clin. Microbiol. – 1997. – Vol.35. – P.2974 – 2976.

175. Chend, N. Biochemical effects of pulsed electromagnetic fields. / N. Chend // Bioelectrchem. and Bioenerg. – 1985. – Vol. 14, № 1-3. – P. 121-129.

176. Cho, C.Y. Dressing the part / C.Y. Cho, J.S. Lo // Dermatol Clin. – 1998. – Vol.16, №1. – P. 25 – 47.

177. Clinical effectiveness of an ointment containing prostaglandin E1 for the treatment of burn wounds / H. Gunji, I. Ono, T. Tateshita, F. Kaneko // Burns. – 1996. – Vol. 22, №5. – P. 399 – 405.

178. Colonization and infection with antibiotic-resistant bacteria in a long-term care facility / M.S. Terpenning, S.F. Bradley, J.Y. Wan et al. // J Am Geriatr Soc. – 1994. – Vol. 42, №10. – P. 1062 – 1069.

179. Daltrey, D. C. Investigation into the microbial flora of healing and non-healing decubitus ulcers / D. C. Daltrey, B. Rhodes, J. G. Chattwood // J. Clin. Pathol. – 1981. – Vol.34. – P. 701 – 705.

180. Development and evaluation of transdermal formulations containing metronidazole and norfloxacin for the treatment of burn wound / S. Pandey, M. Basheer, S. Roy, N. Udupa // Indian J Exp Biol. – 1999. – Vol. 37, №5. – P. 450 – 454.

181. Di Rosa, R. Anaerobic bacteria in postsurgical infections: isolation rate and antimicrobial susceptibility / R. Di Rosa, E. Di Rosa, G. Panichi // J. Chemother. – 1996. – №8. – P. 91 – 95.

182. Diabetic foot infections: a study of micro-organisms associated with the different Wagner grades / N. A. Pathare, A. Bal, G. V. Talvalkar, D. U. Antani // Indian J. Pathol. Microbiol. –1998. – Vol.41. – P. 437 – 44.

183. Economic evaluation of the treatment of chronic wounds: hydroactive wound dressings in combination with enzymatic ointment versus gauze dressings in patients with pressure ulcer and venous leg ulcer in Germany / R. Bergemann, K.W. Lauterbach, W. Vanscheidt et al. // Pharmacoeconomics. – 1999. – Vol.16, №4. – P. 367 – 377.

184. Effect of gentian violet on the elimination of methicillin-resistant Staphylococcus aureus (MRSA) existing in the decubitus region / M. Saji, S. Taguchi, N. Hayama et al. // Nippon Ronen Igakkai Zasshi. – 1993. – Vol.30, №9. – P. 795 – 801.

185. Effect of povidone iodine dermatologic ointment on wound healing / A. Kashyap, D. Beezhold, J. Wiseman, W.C. Beck // Am Surg. – 1995. – Vol.61, №6. – P. 486 – 491.

186. Effect of topical application of a stable prostacyclin analogue, SM-10902 on wound healing in diabetic mice / T. Yamamoto, N. Horikawa, Y. Komuro, Y. Hara // Eur J Pharmacol. – 1996. – Vol.302, №1-3. – P. 53 – 60.

187. El-Sayed, A.M. Evaluation of the effect of formulation type of povidone/iodine preparations on infection and wound healing / A.M. el-Sayed, A. el-Khalek el-Timawy // Acta Pharm Hung. – 1993. – Vol.63, №6. – P. 319 – 326.

188. File, T.M. Treatment of skin and soft tissue infection / T.M File, J.S. Tan // Am J Surg. – 1995. – Vol.169, №5A. – P. 27 – 33.

189. Formulation design of ointment base suitable for healing of lesions in treatment of bedsores / M. Shigeyama, O. Ohgaya, H Takeuchi et al. // Chem Pharm Bull (Tokyo). – 2001. – Vol.49, №2. – P. 129 – 133.

190. Giandoni, M.B. Cutaneous candidiasis as a cause of delayed surgical wound healing / M.B. Giandoni, W.J. Grabski // J Am Acad Dermatol. – 1994. – Vol.30, №6. – P. 981 – 984.

191. Goldenheim, P.D. An appraisal of povidone-iodine and wound healing (Review) / P.D. Goldenheim // Postgrad Med J. – 1993. – Vol.69, Suppl. 3. – P. 97 – 105.

192. Goldenheim, P.D. In vitro efficacy of povidone-iodine solution and cream against methicillin-resistant Staphylococcus aureus / P.D. Goldenheim // Postgrad Med J. – 1993. – Vol.69, Suppl. 3. – P. 62 – 65.

193. Guideline for prevention of surgical site infection / A. J. Mangram, T. C. Horan, M. L. Pearson at al. // Am. J. Infect. Control. – 1999. – Vol.27. – P. 97 – 134.

194. Hadjiiski, O.G. Comparison of four drugs for local treatment of burn wounds / O.G. Hadjiiski, M.I. Lesseva // Eur J Emerg Med. – 1999. – Vol.6, №1. – P. 41 – 47.

195. Honey, a prospective antibiotic: extraction, formulation, and stability / A.A. Zaghloul, H.H. el-Shattawy, A.A. Kassem et al. // Pharmazie. – 2001. – Vol.56, №8. – P. 643 – 647.

196. Lamme, E.N. Cadexomer-iodine ointment shows stimulation of epidermal regeneration in experimental full-thickness wounds / E.N. Lamme, T.O. Gustafsson, E. Middelkoop // Arch Dermatol Res. – 1998. – Vol.290, №1. – P. 18 – 24.

197. Local application of honey for treatment of neonatal postoperative wound infection / A. Vardi, Z. Barzilay, N. Linder et al. // Acta Paediatr. – 1998. – Vol. 87, №4. – P. 429 – 432.

198. MacFarlane, D. E. Bacteriology of sickle cell leg ulcers / D. E. MacFarlane, K. F. Baum, G. R. Serjeant // Trans. R. Soc. Trop. Med. Hyg. – 1986. – №80. – P. 553 – 556.

199. Mekkes, J.R. Quantitative and objective evaluation of wound debriding properties of collagenase and fibrinolysin/desoxyribonuclease in a necrotic ulcer animal model / J.R. Mekkes, J.E. Zeegelaar, W. Westerhof // Arch Dermatol Res. – 1998. – Vol.290, №3. – P. 152 – 157.

200. Microbiology of postoperative wound infection: a prospective study of 1770 wounds / K. Twum-Danso, C. Grant, S. A. Al-Suleiman at al. // J. Hosp. Infect. – 1992. – Vol.21. – P. 29 – 37.

201. Milner, S.M. The use of a modified Dakin's solution (sodium hypochlorite) in the treatment of Vibrio vulnificus infection / S.M. Milner, J.P. Heggers // Wilderness Environ Med. – 1999. – Vol. 10, №1. – P. 10 – 12.

202. Mousa, H.A. Aerobic, anaerobic and fungal burn wound infections / H.A. Mousa // J. Hosp. Infect. – 1997. – Vol.37. – P. 317 – 323.

203. Mukherjee, P.K. Evaluation of in-vivo wound healing activity of Hypericum patulum (Family: hypericaceae) leaf extract on different wound model in rats / P.K. Mukherjee, R. Verpoorte, B. Suresh // J Ethnopharmacol. – 2000. – Vol.70, №3. – P. 315 – 321.

204. Mukherjee, P.K. The evaluation of wound-healing potential of Hypericum hookerianum leaf and stem extracts / P.K. Mukherjee, B. Suresh // J Altern Complement Med. – 2000. – Vol.6, №1. – P. 61 – 69.

205. Peltroche-Llacsahuanga, H. Methicillin-resistant Staphylococcus aureus (MRSA) – clinical implications / H. Peltroche-Llacsahuanga, G. Haase, R. Lutticken // Chirurg. – 1998. – Vol.69, №8. – P. 801 – 805.

206. Phan, T.T. Effects of an aqueous extract from the leaves of Chromolaena odorata (Eupolin) on the proliferation of human keratinocytes and on their migration in an in vitro model of reepithelialization / T.T. Phan, M.A. Hughes, G.W. Cherry // Wound Repair Regen. – 2001. – Vol.9, №4. – P. 305 – 313.

207. Phan, T.T. Enhanced proliferation of fibroblasts and endothelial cells treated with an extract of the leaves of Chromolaena odorata (Eupolin), an herbal remedy for treating wounds / T.T. Phan, M.A. Hughes, G.W. Cherry // Plast Reconstr Surg. – 1998. – Vol.101, №3. – P. 756 – 765.

208. Propolis extract. II. Wound healing the rat and rabbit / A. Arvouet-Grand, B. Lejeune, P. Bastide et al. // J Pharm Belg. – 1993. – Vol.48, №3. – P. 171 – 178.

209. Sehgal, S. C. Microbial flora and its significance in pathology of sickle cell disease leg ulcers / S. C. Sehgal, B. K. Arunkumar // Infection. – 1992. – №20. – P. 86 – 88.

210. Shibata, H. Development of new wound dressing composed of spongy collagen sheet containing dibutyryl cyclic AMP / H. Shibata, N. Shioya, Y. Kuroyanagi // J Biomater Sci Polym Ed. – 1997. – Vol.8, №8. – P. 601 – 621.

211. Sunilkumar, Evaluation of topical formulations of aqueous extract of Centella asiatica on open wounds in rats / Sunilkumar, S. Parameshwaraiah, H.G. Shivakumar // Indian J Exp Biol. – 1998. – Vol.36, №6. – P. 569 – 572.

212. The effect of bacterial colonisation on venous ulcer healing / A. R. Halbert, M.C. Stacey, J.B. Rohr, A. Jopp-McKay // Australas. J. Dermatol. – 1992. – Vol.33. – P. 75 – 80.

213. The formulation of an effective topical antibacterial product containing Ocimum gratissimum leaf essential oil / L.O. Orafidiya, A.O. Oyedele, A.O. Shittu, A.A. Elujoba // Int J Pharm. – 2001. – Vol.224, №1-2. – P. 177 – 183.

214. The safety and efficacy of a proteolytic ointment in the treatment of chronic ulcers of the lower extremity / A.F. Falabella, P. Carson, W.H. Eaglstein, V. Falanga // J Am Acad Dermatol. – 1998. – Vol.39, №5, Pt 1. – P. 737 – 740.

215. Topical application of cod liver oil ointment accelerates wound healing: an experimental study in wounds in the ears of hairless mice / L.H. Terkelsen, A. Eskild-Jensen, H. Kjeldsen et al. // Scand J Plast Reconstr Surg Hand Surg. – 2000. – Vol.34, №1. – P. 15 – 20.

216. Topical application of St John's wort (Hypericum perforatum L.) and of its metabolite hyperforin inhibits the allostimulatory capacity of epidermal cells / C.M. Schempp, B. Winghofer, R. Ludtke et al. // Br J Dermatol. – 2000. – Vol.142, №5. – P. 979 – 984.

217. Ulcer bed infection. Report of a case of enlarging venous leg ulcer colonised by Pseudomonas aeruginosa / L. Danielsen, E. Balslev, G. Döring at al. // APMIS. – 1998. – № 6. – P. 721 – 726.

218. Ward, R.S. Topical agents in burn and wound care / R.S. Ward, J.R. Saffle // Phys Ther. – 1995. – Vol.75, №6. – P. 526 – 538.

219. Wound healing in partial-thickness burn wounds treated with collagenase ointment versus silver sulfadiazine cream / J.F. Hansbrough, B. Achauer, J. Dawson et al. // J Burn Care Rehabil. – 1995. – Vol.16, №3, Pt 1. – P. 241 – 247.

220. Zhou, L.J. Stimulatory effects of dibutyryl cyclic adenosine monophosphate on cytokine production by keratinocytes and fibroblasts / L.J. Zhou, I. Ono // Br J Dermatol. – 2000. – Vol.143, №3. – P. 506 – 512.